ANNALES
D'ANATOMIE PATHOLOGIQUE
ET D'ANATOMIE NORMALE
MÉDICO-CHIRURGICALE

CINQUIÈME ANNÉE *N° 2* *FÉVRIER 1928*

MÉMOIRES ORIGINAUX

VARIATIONS ÉVOLUTIVES ET STRUCTURALES DU PANCRÉAS

PENDANT LE JEÛNE, LA GREFFE OU APRÈS LA RÉSECTION DES CANAUX EXCRÉTEURS

par

E. RETTERER

Quel est l'élément du pancréas qui préside à l'utilisation du sucre et l'empêche de passer dans l'urine ? On a fait de nombreuses recherches pour élucider ce problème; mais, jusqu'à présent, on n'a pas trouvé de solution satisfaisante. Comme pour le testicule, on admet généralement que la double fonction du pancréas est liée à l'existence de deux formations distinctes : les culs-de-sac glandulaires président à la sécrétion externe, et les îlots de Langerhans se comportent comme la glande interstitielle du testicule et élaborent les produits de sécrétion interne. La suppression des conduits excréteurs déterminerait la dégénérescence de l'épithélium des culs-de-sac et l'hypertrophie des îlots. La transplantation du pancréas aurait des conséquences évolutives analogues.

Les phénomènes évolutifs se passant tout autrement dans le testicule, nous avons cherché comment se comporte le pancréas. A cet effet, S. Voronoff a pratiqué, avec sa maîtrise bien connue en chirurgie expé-

rimentale, de nombreuses résections des canaux excréteurs du pancréas sur les chiens et les singes, laissant survivre les animaux quelques mois, et même jusqu'à sept mois. D'autre part, il a dépancréaté des chiens et leur a greffé des fragments de pancréas dans la cavité abdominale. Comme nous ne pouvons juger que par comparaison, il convient de présenter succinctement la structure du pancréas physiologique ou normal, pour examiner ensuite les modifications évolutives qui surviennent dans cet organe après la greffe ou la résection de ses conduits excréteurs.

I. — *PANCRÉAS NORMAL OU PHYSIOLOGIQUE*

A. — Sécrétion externe

Pour les anciens, le pancréas servait de soutien aux veines; aux XVIe et XVIIe siècles, il ramassait les humeurs superflues, la lie des viscères. Grâce à la découverte des conduits excréteurs, le pancréas fut comparé à une glande salivaire et la présence d'un revêtement épithélial à la face interne des culs-de-sacs terminaux compléta cette assimilation.

Cl. Bernard, pratiquant, vers 1846, des fistules pancréatiques, étudia le suc pancréatique qui agissait non seulement sur les amylacées, mais encore sur les graisses et les albuminoïdes.

« Le suc pancréatique alcalin agit, dit Cl. Bernard (1), sur toutes les matières descendues de l'estomac.

« 1° Il émulsionne les matières grasses et les rend aptes à être absorbées;

« 2° Il transforme la fécule en sucre ;

« 3° Enfin, il agit sur les matières azotées, soit sur celles qui n'avaient pas été dissoutes par le suc gastrique, soit sur celles qui, après avoir été dissoutes par ce fluide, ont été précipitées de nouveau par la bile. »

Ces constatations portèrent les histologistes à faire une étude plus complète de la forme et de la structure du pancréas. Le pancréas humain par exemple, est composé, d'après les reconstitutions de Maziarski (2), de canaux excréteurs dont les divisions ultimes aboutissent chacune à un lobule [fig. 1, en 1]. En ce point, la division [1] devient intralobulaire et émet à courte distance des canaux plus fins [3,3] *(canaux intercalaires)* qui aboutissent à des extrémités renflées [2]. L'ensemble reproduit la figure d'une grappe de raisin. Dans l'espèce humaine, les extrémités terminales méritent donc le nom d'acini. Mais les autres mammifères et

(1) *Leçons de Physiologie expérimentale*, 1856, t. II, p. 442.
(2) *Anatomische Hefte*, 1901, Heft 58, p. 171.

vertébrés montrent des extrémités terminales en forme de tubes ramifiés: de là le nom de *tubules*, de *culs-de-sac glandulaires*, de *saccules* ou de *cavités sécrétantes*. Nous adopterons les termes « culs-de-sac ou « acini ».

En ce qui concerne la structure de l'acinus, on voit qu'il est limité par un contour net [fig. 2, 3 et 4] qui a reçu le nom de *membrane propre*.

La face interne de la membrane propre est continue, avec une assise

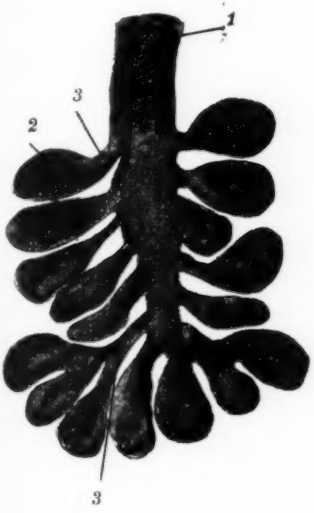

FIG. 1. — *Lobule du pancréas humain.*
(Imité de Maziarski.)
1, division sus-lobulaire ; 2, acinus ; 3, division intralobulaire en canal intercalaire.

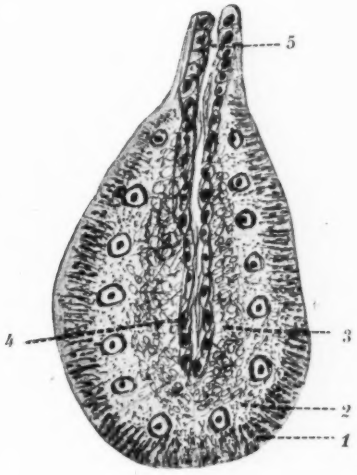

FIG. 2. — *Figure schématique d'un acinus pancréatique.*
1, zone externe striée de l'assise épithéliale périphérique ; 2, zone nucléaire ; 3, zone granuleuse interne; 4, cellules centro-acineuses; 5, canal intercalaire.

de cellules épithéliales [fig. 2] dans lesquelles on peut distinguer trois zones : 1° une zone externe ou *basale* [1], caractérisée par la présence de filaments perpendiculaires à la membrane propre (zone striée); 2° une zone *moyenne* [2], qui contient le noyau *(zone nucléaire)*; 3° une zone *interne* ou *centrale* [3] montrant des alvéoles qui contiennent des granulations *(zone des grains)*. Les grains sont surtout abondants sur l'animal à jeun et disparaissent à mesure que le pancréas fournit des produits

de sécrétion. Dans l'intervalle des digestions, les zones externe et moyenne s'accroissent et régénèrent la zone interne.

Le noyau de ces cellules pancréatiques est clair, vésiculeux, et contient un gros granule, dit *nucléole*. Il est entouré d'une membrane nucléaire qui sépare la masse claire ou nucléoplasma du protoplasma cellulaire. On voit quelques-unes de ces cellules pourvues de deux noyaux, l'un externe, l'autre interne. Ce fait indique que les cellules des acini ne sont pas permanentes; elles ont une durée limitée comme tous les éléments vivants, se reproduisent ; et, bien que les images mitotiques soient très rares ou fassent défaut dans le pancréas adulte, le noyau et la cellule se divisent et donnent naissance à deux cellules-filles dont l'interne évolue et disparaît plus vite que l'externe.

Comment se fait cette évolution et ce renouvellement ? Dès 1869, Langerhans a découvert, en dedans de l'assise externe, des cellules aplaties ou fusiformes constituant une assise continue du côté du canal excréteur, mais discontinue, vers le fond de l'acinus [fig. 2, 4]. On a donné à ces cellules le nom de *centro-acineuses* et on a diversement interprété leur nature et leur rôle. Les centro-acineuses seraient des cellules épithéliales des derniers conduits excréteurs proéminant dans la lumière de l'acinus; pour d'autres, ce seraient des globules blancs ou des cellules conjonctives. Le développement montre que l'acinus est, à l'origine, composé de deux ou plusieurs rangées de cellules épithéliales formant un bourgeon plein. Plus tard, la rangée interne montre des vacuoles qui confluent en un espace vide ou lumière centrale, et c'est ainsi que prend naissance la cellule centro-acineuse. Les centro-acineuses seraient là pour servir de soutien aux cellules sécrétantes et destinées à canaliser le produit excrété. A mon avis, les centro-acineuses auraient, chez l'adulte, la même origine et la même valeur que chez l'embryon : la rangée épithéliale poursuit la même évolution chez l'adulte; la rangée externe donne constamment naissance à deux cellules dont la plus ancienne ou vieille est refoulée au centre de l'acinus et, après avoir rempli son rôle sécrétoire, persiste quelque temps (après s'être vidée de ses produits de sécrétion) sous la forme de cellule centro-acineuse.

L'évolution des cellules pancréatiques nous donne la clef de la présence ou de l'absence de lumière dans l'acinus. Dans un pancréas physiologique (qui sécrète du suc pancréatique), la lumière de l'acinus n'est que de 1 à 2 μ. Nous verrons qu'après la greffe ou la ligature des conduits excréteurs, l'acinus est un cordon plein. Selon certains auteurs, les centro-acineuses maintiendraient cette lumière béante; bien plus, elle se continuerait jusque dans l'intérieur des cellules par de *fins canalicules*, dits *capillaires de sécrétion*.

Par le chromate d'argent, on détermine la formation d'un précipité noir dans la lumière centrale d'où partent des prolongements sous forme de pointes ou de massues qui pénètrent entre les faces des cellules épithéliales de l'acinus.

A mon avis, la lumière de l'acinus résulte de la fonte du cytoplasma des cellules, de même que les capillaires dits de sécrétion sont dus à la fluidification de certaines portions des cellules périphériques. Chez l'animal qu'on soumet au jeûne, et surtout après la ligature des conduits excréteurs, on ne trouve plus de lumière ni de capillaires de sécrétion ; de plus, quelques mois après la ligature, les cellules épithéliales ont évolué et sont devenues de jeunes cellules conjonctives. Celles-ci continuent à vivre, c'est-à-dire à être le siège d'assimilation et de désassimilation. Il y apparait des vacuoles ou espaces vides par le même procédé de résorption cytoplasmique.

B. — Sécrétion interne.

En 1833, Bright (1) appela l'attention sur la coïncidence des maladies du pancréas et du diabète.

Cl. Bernard (2) signala de son côté deux cas d'autopsie de diabétiques, dans lesquels le pancréas était excessivement petit et très atrophié, « sans présenter, ajoute-t-il, d'autre altération que « cette diminution de volume ».

A l'Institut pathologique de Vienne, Rokitansky fit, de 1838 à 1870, des constatations analogues : treize fois sur trente autopsies de diabétiques, le pancréas était très petit, adipeux, ou renfermait des calculs dans ses conduits excréteurs. Recklinghausen, Frerichs et d'autres signalèrent des faits semblables.

En 1869, Langerhans (3) découvrit dans le pancréas normal des amas clairs de petites cellules qui sont connues aujourd'hui sous le nom d'*îlots de Langerhans*. La structure et la nature de ces îlots furent et continuent à être un objet de controverses. Pour Langerhans, il s'agissait d'appareils nerveux. Kühne et Lea en firent des follicules lymphatiques. Dès 1869, Saviotti montra que les îlots étaient formés d'éléments épithéliaux; d'où le nom de *corps épithéliaux*. Cependant, ces prétendues formations épithéliales étaient parcourues par un riche réseau vasculaire à disposition glomérulaire.

(1) *Medico-chirurg. Transactions of London*, t. 18, p. 3, 1833.
(2) *Physiologie expérimentale*, t. 1, p. 425.
(3) Pour l'historique, voir Laguesse : « Le Pancréas », dans *Revue générale d'Histologie* de Renaut et Regaud, t. I et II, 1905 et 1906.

Pour montrer combien leur étude est difficile, citons les variations d'opinion d'un histologiste distingué.

Renaut a décrit, en 1879, les îlots sous le nom d'organes *lympho-glandulaires* ou *points folliculaires ;* ce sont les *pseudo-follicules* de Podwissotski. Très vasculaire, le point folliculaire est formé de cellules claires, délicates, très vulnérables, qui sont d'espèce épithéliale; elles sont hautes. Leur protoplasma est parcouru par une fibrillation délicate, granuleuse.

Plus tard, dans son *Traité d'Histologie,* Renaut résume leur structure dans les termes suivants : « Ils sont constitués par des cordons ou bandes de cellules épithéliales intervasculaires, tendues entre des vaisseaux opposites. »

Tel est l'îlot chez le poulet. Mais chez le cheval, le lapin, le chien, les cellules sont, ajoute Renaut, souvent altérées, vacuolées, réduites à des amas de cellules rondes, qui ne sont pas des cellules lymphatiques.

Pendant que les histologistes tentaient d'élucider l'origine et la structure des îlots, les physiologistes montrèrent que l'ablation du pancréas entraîne des désordres, et spécialement la glycosurie. Ce fait confirme les prévisions et les relations que Bright, Cl. Bernard et d'autres avaient entrevues entre l'atrophie du pancréas et le diabète.

L'extirpation totale du pancréas (chien) est une opération très délicate, parce que les vaisseaux qui nourrissent le pancréas vont se ramifier sur le duodénum, dont ils assurent la nutrition. L'ablation du pancréas est souvent suivie de la nécrose ou gangrène du duodénum, par défaut de vascularisation. En 1889, v. Mering et Minkowski ont, les premiers, réussi l'ablation du pancréas chez le chien, avec survie de l'animal.

Cette opération entraîne un diabète mortel. Dès le premier ou le deuxième jour, l'urine contient 11 % de sucre. L'animal s'affaiblit et, à mesure que la glycosurie continue, il devient cachectique; même si l'on fait jeûner l'animal pendant plusieurs jours, il continue à avoir du sucre dans l'urine. En même temps que le sucre augmente dans le sang, il diminue dans le foie et les muscles, qui n'en contiennent plus que des traces. Donc, le pancréas préside à une fonction qui règle l'utilisation du sucre dans l'organisme.

Ces résultats expérimentaux, qui furent largement confirmés, firent naître des hypothèses et des conjectures nouvelles : la sécrétion du suc pancréatique serait dévolue aux acini, comme le bon emploi et l'utilisation du sucre seraient le fait des îlots. Comme nous le verrons plus loin, en ligaturant les canaux excréteurs, on supprima la sécrétion du suc pancréatique, mais le sucre n'apparut point dans l'urine; les acini s'atrophiaient, mais le nombre des îlots augmentait. Donc, ces derniers seraient les agents de la sécrétion interne.

Par ses recherches histogénétiques, Laguesse établit que les acini et les îlots ont même origine; mais, plus tard, il se fait une spécialisation. Pour Laguesse, les îlots « sont constitués par de larges cordons pleins formés de cellules régulièrement polyédriques en général, parfois prismatiques, plus petites que celles des acini ». D'abord uniquement épi-

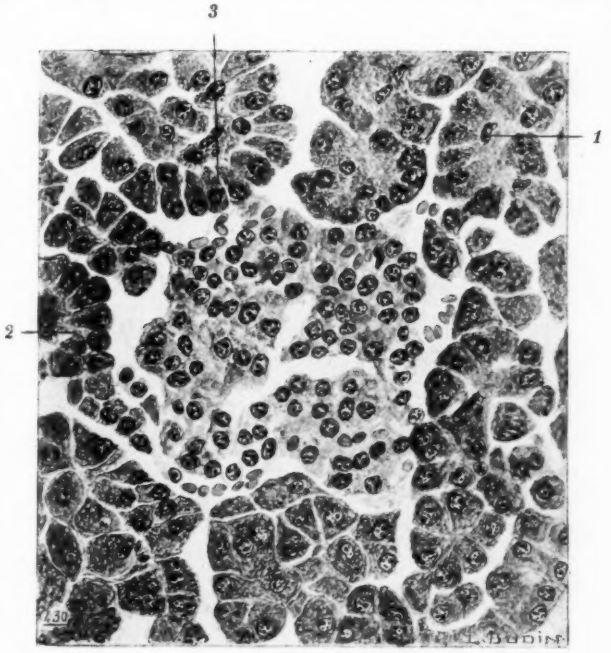

FIG. 3.
Acini et ilot de Langerhans d'un cobaye soumis à une alimentation insuffisante.
1, acinus avec une cellule centro-acineuse ; *2*, acinus avec plusieurs cellules centro-acineuses ; *3*, ilot.

théliaux, les îlots sont pénétrés par les vaisseaux sanguins, qui leur amènent des hématies capables de s'extravaser. C'est ainsi que se développe, dans le pancréas à acini et à sécrétion externe, des formations épithéliales, vasculaires et sans conduit excréteur, qui constituent une glande morphologiquement distincte de la glande ouverte ou à conduits excréteurs. Cependant, cette glande close présenterait ce phénomène singulier, c'est qu'elle pourrait retourner à l'état de glande ouverte :

par une sorte de balancement régulier, chaque portion du parenchyme glandulaire est capable de passer alternativement par l'état d'îlot et par l'état d'acinus et de recommencer indéfiniment ce cycle évolutif.

L'expérimentation semblait confirmer cette manière de voir : le jeûne augmente le nombre et le volume des îlots; mais, remis au régime ordinaire, les animaux acquièrent de nouveau un pancréas pourvu d'îlots dont le nombre et les dimensions sont ceux de l'état physiologique. J'ai varié l'expérience de la façon suivante : j'ai (1) soumis des cobayes à une alimentation insuffisante, de façon que le poids de leur corps diminuât chaque jour de 20 ou 30 grammes. Pareil régime, qui prolongeait la vie de huit à dix jours, permit de suivre les changements morphologiques et structuraux par lesquels passe la cellule épithéliale de l'îlot à mesure qu'elle évolue. L'étude de ce pancréas du cobaye anémié montre deux faits importants, à savoir que les acini, comme les îlots, changent de structure selon les conditions générales de l'animal.



Fig. 4. — *Acinus d'un cobaye soumis pendant plusieurs jours à une alimentation insuffisante et présentant plusieurs rangées de noyaux, les périphériques vésiculeux et les centraux très chromatiques.*

On a l'habitude d'écrire que les cellules de l'acinus ont un noyau vésiculeux pourvu d'un nucléole et celles de l'îlot un noyau chromatique. La figure 3 montre que les noyaux des cellules acineuses sont, la plupart, pouvus de plusieurs nucléoles contenus dans un nucléoplasma clair. D'autre part, les noyaux de l'îlot seraient représentés par des amas chromatiques ; sur la même figure, on voit que les noyaux de l'îlot ont encore un nucléoplasma assez abondant contenant plusieurs nucléoles ou grains chromatiques.

Les acini eux-mêmes évoluent autrement, en raison du peu de suc pancréatique qu'ils fournissent au cours de ce régime débilitant ; nombre d'acini sont pleins (fig. 4) et, au lieu d'un seul noyau vésiculeux, on en observe deux dans la rangée externe des cellules épithéliales. Ces noyaux vésiculeux (nucléoplasma abondant avec un gros nucléole) sont suivis du côté de l'acinus par des noyaux petits et chromatiques et contenus dans un cytoplasma commun et clair. Pareille modification rappelle de très près le mode de développement de l'îlot aux dépens des acini.

Qu'il s'y ajoute la vacuolisation du cytoplasma, et l'on aura le processus

(1) *Journal de l'Anatomie*, 1913, p. 489.

qui préside à la formation de l'îlot normal. Cette interprétation a déjà été entrevue par V. v. Ebner (1).

Cet histologiste représente, en effet, dans un pancréas normal, trois culs-de-sac revêtus d'une rangée complète de cellules centro-acineuses et il ajoute (p. 255) qu'il est possible, comme l'admettait Lewaschew, que ces amas de cellules centro-acineuses soient identiques à des îlots de Langerhans.

En un mot, le tissu épithélial est capable, en subissant une série de modifications nutritives et morphologiques, de se transformer en un tissu spongieux ou réticulé, tel que celui qui caractérise la structure des îlots de Langerhans. Bien plus, pareille évolution nous rend compte de l'existence des hématies entre les cellules épithéliales des îlots, c'est-à-dire en dehors du revêtement endothélial des capillaires sanguins.

Plusieurs observateurs (Laguesse, chez le fœtus, Gianelli et Pochon chez l'adulte) ont vu des hématies dans le tissu même de l'îlot, en dehors du revêtement endothélial des vaisseaux sanguins. Laguesse attribue la présence de ces hématies au sein des éléments cellulaires à un épanchement d'hématies, c'est-à-dire à une rupture des vaisseaux capillaires. Pareille hypothèse ne s'accorde ni avec les phénomènes physiologiques, ni avec les faits expérimentaux. Le pancréas des fœtus ne sécrète point de suc pancréatique, de même que les vaisseaux sanguins sont peu développés, c'est-à-dire nullement dilatés pendant l'abstinence. Ce n'est que pendant la digestion, au moment où la sécrétion du suc pancréatique s'accomplit, que le pancréas devient rouge, turgescent, et qu'il pourrait s'y produire des extravasions d'hématies. Il en va, certes, de même chez les cobayes qu'on anémie en les nourrissant insuffisamment, et cependant les îlots sont riches en hématies extra-vasculaires. Ici, comme dans les autres tissus des animaux anémiés, les noyaux de nombreuses cellules subissent la transformation hémoglobinique, pendant que le cytoplasma disparaît par fonte. C'est ainsi que les noyaux hémoglobiniques sont mis en liberté et donnent naissance aux amas d'hématies extra-vasculaires.

En étudiant un pancréas d'un dauphin adulte, H. Neuville (2) a observé la même évolution. J'ai vu ses préparations, qui montrent tous les stades de transformation des noyaux insulaires en hématies d'abord extra-vasculaires, puis s'entourant d'une paroi endothéliale.

(1) *Kölliker's Handbuch*, t. III, p. 252, fig. 1031.

(2) Neuville (H.) : « Le Pancréas d'un *steno rostratus* » (*Bulletin du Muséum d'Histoire naturelle*, t. XXXII, 1926.

II. — *PANCRÉAS APRÈS LA RÉSECTION DES CONDUITS EXCRÉTEURS ET LA GREFFE*

On a eu recours à divers procédés opératoires, afin de déterminer l'atrophie du pancréas ou de dissocier les deux fonctions (sécrétion externe et interne). Cl. Bernard avait déjà poussé dans les conduits excréteurs de l'organe une injection d'huile de suif ou de paraffine fondus. Dès que fut découverte la sécrétion interne, on revint à ce genre d'opération, dans l'espoir de supprimer les éléments de la sécrétion externe, de maintenir et même d'exalter ceux de la sécrétion interne. Les résultats ont toujours été incertains ou douteux, ce qui se conçoit aisément si l'on songe à la lumière étroite et même absente de nombreux acini.

D'autres pratiquèrent la ligature des conduits excréteurs ou bien la greffe du pancréas, pensant amener ainsi l'atrophie de l'épithélium des acini et l'hypertrophie des éléments qui constituent l'îlot. Comme on le verra à l'historique, la plupart des expérimentateurs arrivent à la conclusion suivante : la ligature et la greffe conservent les îlots et entraînent la disparition lente des acini. Voilà pourquoi la ligature ne détermine point la glycosurie, et que la greffe du pancréas protège pendant un certain temps l'animal contre les accidents du diabète.

Le pancréas étant une glande à sécrétion externe et interne, comme le testicule, il était intéressant de faire sur cet organe des expériences analogues pour voir, d'une part, si les résultats physiologiques sont comparables et, de l'autre, pour étudier l'évolution des acini et des îlots.

A. — Ligature et résection des canaux excréteurs.

1. *Chien.* — Comme nous l'avons dit plus haut, S. Voronoff a pratiqué un grand nombre de résection des canaux excréteurs et les animaux ont été sacrifiés plusieurs semaines ou plusieurs mois après l'opération.

Durant le mois qui suit la résection des canaux excréteurs du pancréas les chiens présentent de la diarrhée et maigrissent d'environ le dixième de leur poids. Il arrive même que quelques-uns meurent (un sur vingt environ). On ne trouve jamais de glycosurie. Puis ils reprennent progressivement leur état de santé normal; et il est fréquent, au bout d'un trimestre, de constater que leur poids est supérieur de 1 ou 2 kilogrammes à celui de l'époque de l'opération. Il est vrai que ces chiens proviennent de la fourrière, généralement en état de misère physiologique.

Durant toute la durée de l'expérimentation, ces animaux sont laissés au régime alimentaire normal, qui comporte de la viande, des graisses, du grain et des pommes de terre.

Ce serait une répétition fastidieuse que de décrire semaine par semaine, mois par mois, les modifications qui surviennent dans le pancréas dont les conduits excréteurs ont été réséqués. On observe, en effet, dans un pancréas à conduits excréteurs ligaturés ou réséqués depuis sept mois tous les stades évolutifs que parcourt le tissu pancréatique à partir

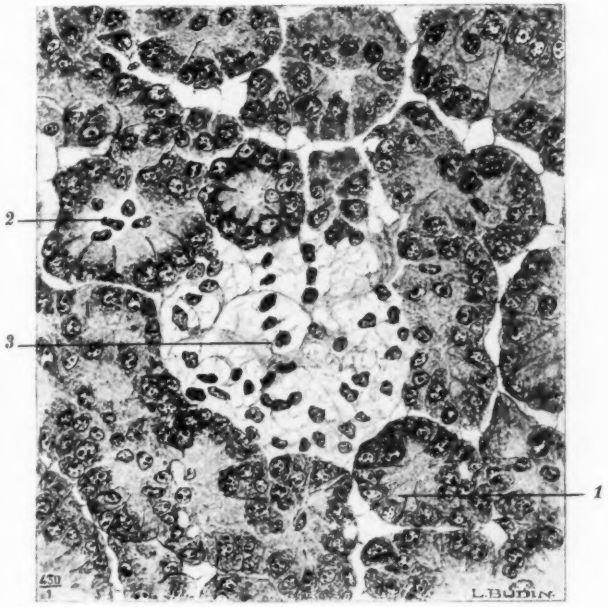

FIG. 5. — *Pancréas d'un chien adulte vieux.*
1, acinus avec deux noyaux dans la cellule externe ; 2, acinus avec plusieurs cellules centro-acineuses; 3, îlot de Langerhans.

du moment de l'opération jusqu'aux mois consécutifs (du premier au septième mois). L'évolution et la transformation de l'élément épithélial débutent à la queue et à la surface du pancréas. La tête et la portion centrale du pancréas continuent à présenter des acini et des îlots semblables à ceux du pancréas physiologique, si ce n'est que les acini sont plus volumineux et sans lumière.

La figure 5 représente un fragment de pancréas de chien normal (adulte vieux). Les acini larges de 15 à 20 μ sont contigus ou séparés des espaces

vides, cloisonnés par quelques fibrilles qui partent de la cellule d'un acinus et aboutissent, après avoir traversé l'espace, à une cellule de l'acinus adjacent. Les noyaux des cellules acineuses sont vésiculeux et contiennent un gros nucléole. Dans beaucoup d'acini (en [1], par exemple), une seule cellule possède deux noyaux semblables, l'un externe, l'autre interne. Les centro-acineuses sont clairsemées ou nombreuses, comme dans l'acinus [2].

Quant à l'îlot, il est constitué par un tissu franchement réticulé ou alvéolaire : les noyaux, petits et chromatiques, qui occupent les points nodaux du réticulum; les larges mailles de ce dernier sont les unes pleines, les autres vides.

Nous décrirons donc l'état du pancréas d'un chien auquel S. Voronoff avait réséqué les deux canaux excréteurs et qui a survécu durant sept mois. Ce chien n'a jamais, pendant cette survie, eu de sucre dans l'urine et son poids a augmenté d'un kilogramme ; quand au pancréas, dont le poids varie chez le chien entre 36 grammes et 40 grammes, il ne pesait plus que 4 grammes et avait une consistance très ferme. La portion centrale est formée d'acini qui montrent la structure de ceux d'un chien normal [fig. 4], avec les différences suivantes : ils sont du double environ plus volumineux (0 mm. 03 à 0 mm. 04). L'assise épithéliale externe ou périphérique possède une zone filamenteuse ou striée, comme celle du chien normal; mais la zone interne est cloisonnée par un réticulum fin, colorable à l'hématoxyline et circonscrivant des mailles qui contiennent un cytoplasme clair fixant la fuchsine acide. Le noyau de 5 à 6 μ, qui, par endroits, est double, est vésiculeux et pourvu d'un nucléole de 1 μ à 1,5 μ. En dedans de l'assise externe existent une ou deux rangées cellulaires (centro-acineuses) dont le noyau est très chromatique et qui comblent la lumière de l'acinus. Comme dans le pancréas du chien normal, les acini sont en contact par leur périphérie, car ils ne sont séparés les uns des autres que par un espace de 1 ou 2 μ, que cloisonnent de distance en distance des filaments étendus des cellules de la rangée épithéliale externe à celles de l'acinus voisin.

En résumé, les acini de la portion centrale ont la structure d'un acinus normal, si ce n'est qu'ils sont plus volumineux. Pour ce qui est des lobules, ils sont entourés d'épais tractus fibreux.

Quant à la *portion périphérique de ce pancréas*, et surtout la partie qui correspond à la queue de ce dernier, elles offrent une structure bien différente. C'est une trame conjonctive parcourue par des tubes à large lumière et semée de traînées ou d'amas de petites cellules. Sur une coupe [fig. 6], les tubes et les amas ont été sectionnés en travers ou obliquement ; les tubes [1, 1, 1] sont limités par une paroi dont les petites cellules

sont disposées en rangées concentriques autour de la lumière. Au pourtour de ces tubes se trouvent des amas [2, 2, 2] de petites cellules dont les uns sont pleins, tandis que les autres ont encore une mince lumière centrale. Tubes et amas sont réunis les uns aux autres par une trame conjonctive. En d'autres endroits [fig. 7] où les amas de petites cel-

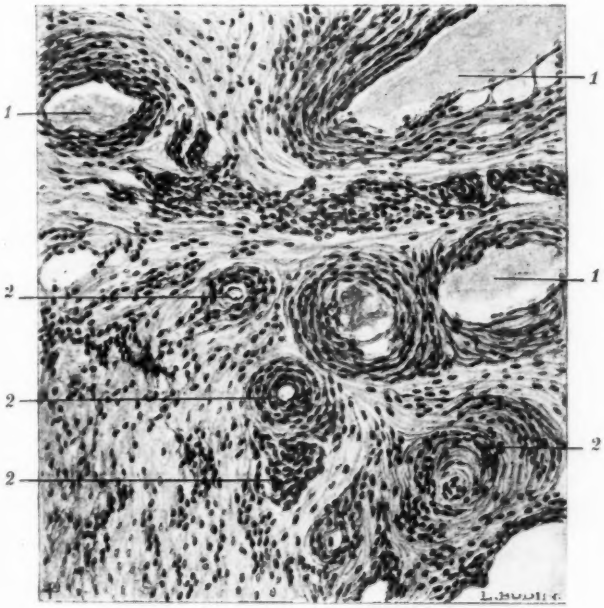

FIG. 6. — *Fragment de la queue du pancréas d'un chien dont les canaux excréteurs ont été réséqués depuis sept mois.*

1, 1, 1, tubes larges dont la paroi est formée de tissu conjonctif jeune ; *2, 2,* acini aux stades de tissu conjonctif jeune et séparés les uns des autres par un tissu conjonctif plus avancé dans son développement.

lules ont été sectionnés obliquement ou en long, ils figurent des traînées de petits noyaux chromatiques réunis par un cytoplasma peu abondant et sombre (finement granuleux). Remarquons que, vers la périphérie de ces amas, le cytoplasma sombre devient plus clair et plus abondant, pour se continuer par transition insensible avec la trame conjonctive qui contient tubes et amas de petites cellules.

Les territoires à tubes à large lumière et à amas de petites cellules

confinent, du côté central, à des lobules qui ont des acini à apparence normale ou bien des acini constitués par plusieurs rangées de cellules à noyaux vésiculeux contenant un gros nucléole.

Comment s'est fait ce changement de structure après la résection des conduits excréteurs. Nous verrons plus loin que la plupart des expéri-

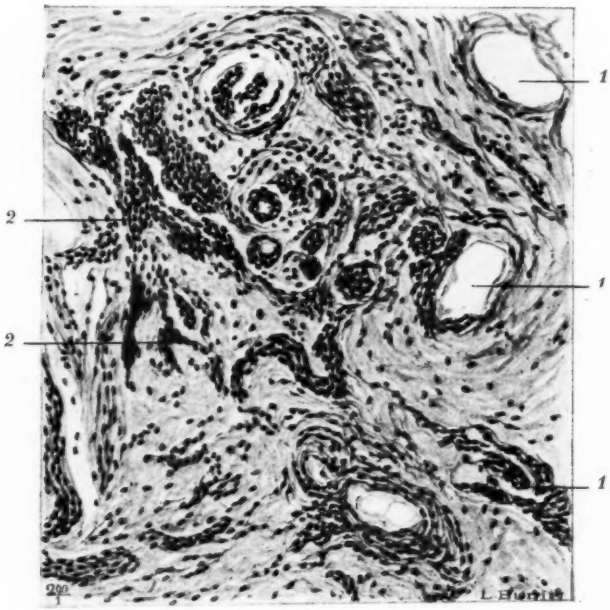

FIG. 7. — *Autre coupe du même chien que celle de la figure 6.*
1, 1, 1, tubes vides; *2, 2,* acini à l'état de traînées ou de nodules de tissu conjonctif jeune.

mentateurs, voyant l'absence de cellules épithéliales dans les conduits excréteurs et surtout dans les acini, et l'hypertrophie de la masse intermédiaire, ont expliqué le processus en admettant que la ligature des conduits excréteurs atrophie le revêtement épithélial et provoque l'hyperplasie et l'hypertrophie du tissu conjonctif. Les éléments nobles (épithéliums) de l'organe dégénéreraient, tant à la suite de la ligature que sous la pression du tissu conjonctif en voie de prolifération.

Notons que jamais observateur n'a vu une image mitotique dans la

trame conjonctive, ce qui semble prouver que le tissu conjonctif ne s'hyperplasie ni ne s'hypertrophie par prolifération de ses propres éléments.

En examinant les figures 6 et 7, l'on est frappé par le fait suivant : les amas de petites cellules (cytoplasma sombre et petits noyaux chromatiques) occupent la place même où se trouvait le revêtement épithélial des tubes ou acini. De plus, ces petites cellules affectent une disposition concentrique; les zones externes n'exercent aucune compression sur les zones centrales, puisque ces dernières ne sont pas disloquées et qu'il persiste une lumière au centre de nombre de ces traînées ou amas cellulaires. L'étude et la comparaison de milliers de coupes m'ont convaincu que la disparition des acini et de leur épithélium, ainsi que la transformation du pancréas en une masse conjonctive après la résection des conduits excréteurs, sont dues au processus suivant : les cellules épithéliales des conduits sécréteurs et excréteurs continuent à vivre après cette opération, mais, soustraites à l'excitation fonctionnelle qui préside à l'élaboration du suc pancréatique, les cellules épithéliales changent de forme et de structure et prennent les caractères morphologiques et structuraux de cellules conjonctives. Sont-ce ces cellules modifiées ou bien le reliquat des acini de la portion centrale qui préviennent et empêchent la glycosurie ? Pour trancher cette question, il faudrait, comme je l'ai écrit antérieurement (1), laisser survivre les chiens (à canaux excréteurs du pancréas réséqués) pendant un an et demi ou deux ans, afin de laisser à tous les acini le temps de se transformer en tissu conjonctif (fibreux ou adipeux).

2. *Singe.* — S. Voronoff a fait sur un singe Papion (2) la résection des canaux excréteurs du pancréas.

Le singe, qui avait bien subi l'opération, a survécu quatre mois pendant lesquels il s'est bien porté. Le pancréas présentait, au bout de quatre mois, une structure différente dans ses parties centrales et corticales.

Dans les portions *centrales,* les acini étaient intacts, la plupart avaient un diamètre de 25 à 30 μ. Cependant, les éléments cellulaires étaient modifiés ; l'assise externe des acini montrait des noyaux de 5 à 6 μ, non point vésiculeux avec un nucléole, mais très chromatiques. De plus, le cytoplasma des cellules formant l'assise externe se colorait par l'hématoxyline aussi bien dans la zone basale que dans la zone interne ou centrale de l'élément cellulaire. Outre ces acini qui rappelaient par leur structure l'acinus normal, il y en avait dans la portion centrale

(1) *Comptes rendus de la Société de Biologie,* 8 janvier 1927, p. 25.
(2) *Papio sphinx.*

qui n'avaient plus qu'un cytoplasme clairsemé de nombreux petits noyaux de 3 à 4 μ, qui étaient également très chromatiques.

Dans le pancréas des Papions normaux (*P. sphinx et hamadryas*), on observe de nombreux îlots de Langerhans, dont le volume varie entre 0 mm. 04 et 0 mm. 10 ; les uns sont au stade de cellules épithéliales, formant des cordons et montrant un réticulum faiblement hématoxylinophile; les autres n'ont plus qu'un cytoplasma clairsemé de petits noyaux pycnotiques.

Dans la portion centrale du pancréas à canaux excréteurs réséqués, les uns et les autres de ces îlots manquaient, mais on y observait sur de larges étendues des masses qui avaient la structure de tissu réticulé, à mailles pleines ou vides, telles que le tissu que nous allons décrire dans les portions moyennes et périphériques.

La figure 8 représente une coupe de la portion corticale du pancréas du Papion à canaux excréteurs réséqués depuis quatre mois. A première vue, on dirait du tissu conjonctif réticulé; mais une étude plus approfondie nous donne des renseignements qui nous éclairent sur l'origine et la structure de ce tissu. A l'inspection de ce dessin, tous les histologistes conviendront que nous avons affaire à de grandes cellules disposées en amas irréguliers ou en cordons, et émettant des prolongements qui les relient les unes aux autres. Si l'on s'en tient aux théories courantes, on les interprétera de la façon suivante : après la suppression des canaux excréteurs, le revêtement épithélial des acini a disparu par fonte ou par dégénérescence, et le tissu conjonctif interacineux a proliféré et s'est substitué à l'épithélium. Répétons encore une fois que jamais observateur n'a constaté l'existence d'une image mitotique dans ce tissu conjonctif en voie d'hyperplasie et d'hypertrophie. Il y en a qui invoquent l'hypothèse gratuite de l'immigration des cellules lymphatiques ou globules blancs et de leur transformation en tissu conjonctif. Le même produirait toujours le même, et le tissu conjonctif ne serait engendré que par le mésoderme ou mésenchyme.

Pareille explication ne repose que sur des idées préconçues et des apparences. Il ne suffit pas de voir le soleil apparaître, s'élever sur l'horizon, puis se coucher, pour affirmer qu'il tourne. Une observation plus attentive et la réflexion prouvent que c'est nous qui tournons autour de lui. N'oublions point, d'autre part, que jamais expérimentateur n'a réussi à constater de *visu* le développement d'un élément figuré, d'une cellule ou d'une fibre conjonctive aux dépens d'une cellule quelconque, pas plus qu'il n'a vu un vieillard apparaître sous ses yeux au lieu et place d'un adulte ou d'un enfant. C'est une série de changements insensibles qui amènent ces états différents de la matière vivante.

Nous n'en connaissons pas le processus intime et nous ne pouvons juger qu'en comparant les résultats.

Etudions attentivement la figure 8 : les points [1, 1, 1] sont des amas de cellules à forme et à disposition épithéliales; ces amas sont coupés perpendiculairement ou obliquement; plusieurs d'entre eux montrent

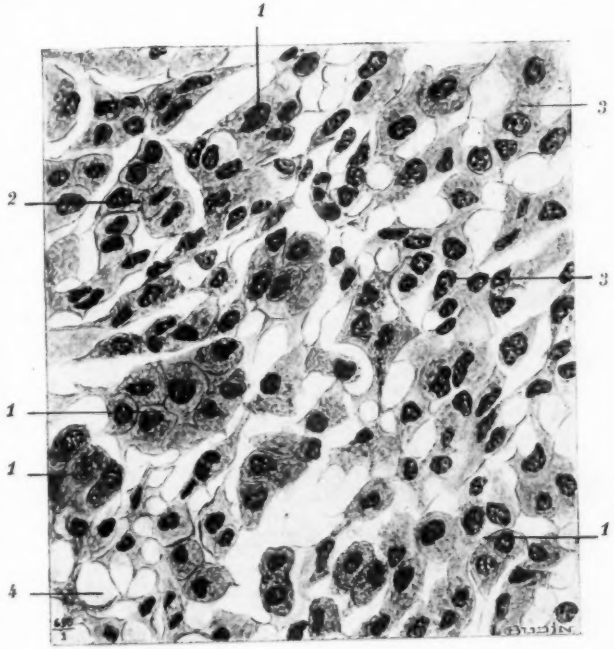

FIG. 8. — *Territoire de la portion corticale d'un pancréas de Papion sphinx* (quatre mois après la résection des canaux excréteurs).
1, 1, acini pleins ; *2*, acinus avec une faible lumière ; *3*, traînée de cellules épithéliales ; *4*, réseau à mailles vides.

une faible lumière centrale [2]. Le cytoplasma est finement grenu et les limites cellulaires ont en partie disparu. Les noyaux de 5 à 6 μ, très granuleux et avides d'hématoxyline, sont uniques dans chaque élément cellulaire, mais, dans plusieurs de ces amas, se trouve un noyau central. En d'autres points [3, 3], les noyaux et les cellules sont rangés en une série unique, mais reliés entre eux sur les faces correspondantes par un menu cytoplasma finement granuleux; sur les faces libres de ces chaî-

nettes, le cytoplasma a subi une fonte partielle et il ne persiste entre les chaînettes que des prolongements ou des points qui les relient entre elles.

Les cellules étoilées qu'on voit en 4, par exemple, dont les unes forment un réseau plein, et les autres un réseau à mailles vides [4], résultent manifestement de la vacuolisation et de la fluidification des cellules épithéliales.

Ceux qui admettent deux formations à structure et à fonctions distinctes dans le pancréas seraient portés à prendre les amas de cellules à cytoplasma finement granuleux et à noyaux chromatiques pour autant d'îlots qui se seraient développés aux dépens des acini. Attribuant aux îlots précédents la sécrétion interne, ils diraient que l'animal n'est pas devenu diabétique, parce que les îlots ont persisté ou ont augmenté de nombre après l'atrophie des acini causée par la résection des canaux excréteurs.

De fait, cette opération (résection) modifie l'évolution des cellules des acini qui, tout en survivant, prennent les caractères d'un tissu réticulé, de moindre vitalité, parce qu'elles ne sont plus sollicitées par l'excitation qui détermine la sécrétion fonctionnelle du suc pancréatique.

En résumé, la résection des conduits excréteurs entraîne dans la portion corticale du pancréas du papion une évolution régressive, caractérisée par la fonte d'une partie du cytoplasma des acini. Il ne persiste que des traînées de cellules à prolongements ramifiés entre lesquels se développent des espaces vides par fonte protoplasmique. Il n'existe pas le moindre indice de prolifération dans la trame conjonctive, qui a disparu en grande partie.

III. — *GREFFE DU PANCRÉAS*

S. Voronoff a transplanté des fragments de pancréas de chien dans la cavité abdominale du même animal. Prélevés au bout de six heures, de douze, de vingt-quatre et de trente-six heures, ces fragments présentèrent la structure suivante :

Sur une greffe datant de six heures, le fragment pancréatique montrait deux zones bien distinctes [fig. 9] : la zone périphérique [1] était composée d'amas cellulaires larges de 20 à 25 μ et de cellules semblables à celles de ces amas, mais qui semblaient dissociées. Les cellules étaient pourvues d'un cytoplasma finement granuleux et dans leur noyau, de 3 à 5 μ, on distinguait de nombreuses granulations très chromatiques séparées par un nucléoplasma clair. Les petits noyaux ne présentaient qu'un

bloc de chromatine très colorable. Le cytoplasma des amas cellulaires était commun; les intervalles qui existaient entre les amas étaient vides et ne dépassaient pas 1 ou 2 μ. Quelques cellules périphériques de ces amas étaient étirées en fuseaux ou étoilées, mais leur cytoplasma et leur noyau avaient les mêmes caractères que les cellules centrales.

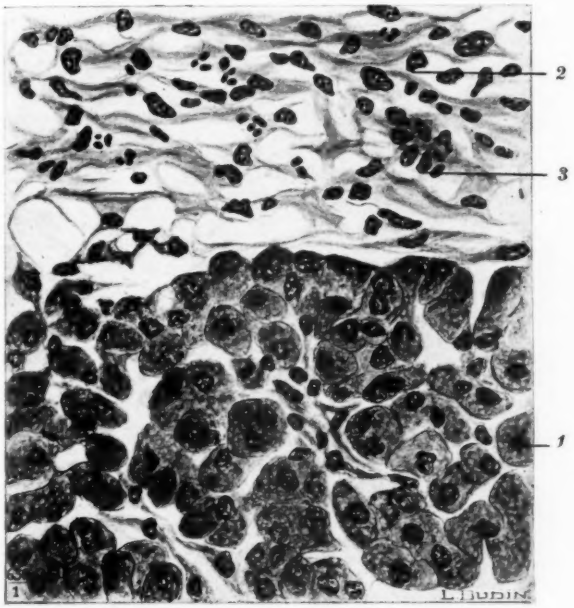

FIG. 9. — *Fragment d'un greffon de pancréas de chien* (six heures après la transplantation).
1, zone périphérique ou corticale à l'état épithélial; 2, zone centrale; 3, reste d'un amas épithélial.

La zone centrale [2] figurait un réseau cellulaire à mailles vides, mais en certains points persistait un amas de noyaux réunis par un cytoplasma finement granuleux [3]. En comparant les éléments des deux zones, et en considérant les cellules périphériques des amas de la zone externe ou périphérique et surtout la zone de transition, on ne peut s'empêcher de penser qu'après la greffe le cytoplasma des cellules épithéliales des acini devient granuleux ; ensuite une partie de ce cytoplasma subit la

fonte et il ne persiste autour du noyau qui se charge de chromatine qu'un liseré de protoplasma granuleux, tandis que le reste du protoplasma se fluidifie. Ce processus débute dans la portion centrale du greffon, laquelle est moins accessible aux plasma nutritifs que la portion périphérique.

Les greffons datant de douze à vingt-quatre heures sont entourés

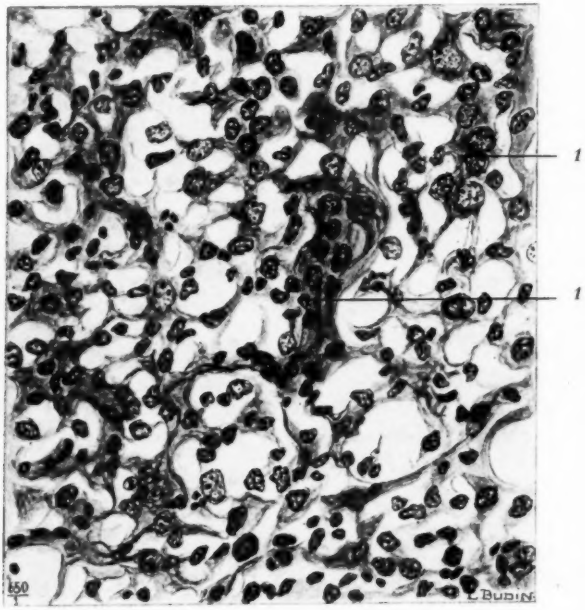

FIG. 10. — *Fragment d'un greffon de pancréas de chien* (douze heures après la transplantation).

1, 1, traînée de cellules à l'état syncitial ; le reste du tissu est alvéolaire.

d'une zone à amas cellulaires de plus en plus mince. Trente-six heures après la greffe, cette zone corticale à amas cellulaires pleins a disparu.

La figure 10 représente un petit territoire d'un greffon datant de douze heures et correspondant à la zone de transition qui existe entre la zone périphérique et la masse centrale. En 1, on voit une traînée de cytoplasma finement granuleux, plein et semé de nombreux noyaux à granu-

lations chromatiques. Sur sa plus grande étendue, le greffon se compose de cellules étoilées ou fusiformes dont les prolongements s'anastomosent avec ceux des cellules voisines et circonscrivent des mailles vides ou contenant quelques noyaux libres.

Trente-six heures après la transplantation, le fragment de pancréas

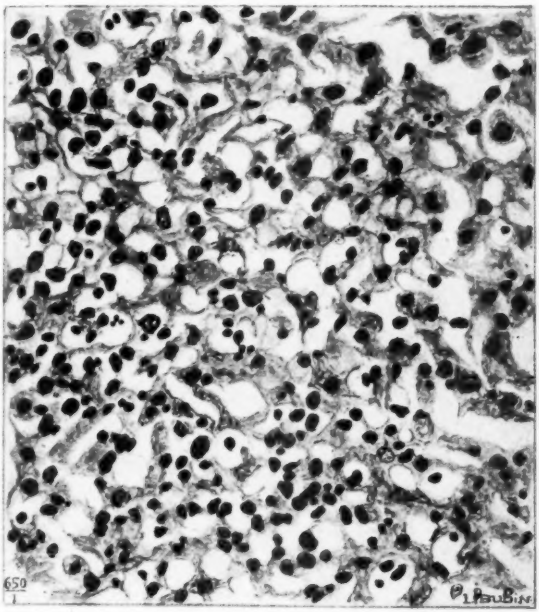

FIG. 11. — *Fragment d'un greffon de pancréas de chien* (trente-six heures après la transplantation).
Tissu réticulé ou spongieux à mailles vides.

offre l'image suivante [fig. 11] : c'est un véritable tissu spongieux constitué par des noyaux de 3 à 4 μ, très chromatiques, dont les uns sont contenus dans un cytoplasma clair émettant des prolongements anastomotiques, tandis que les autres sont libres dans les mailles circonscrites par les trabécules du réseau.

Les jours suivants, le tissu spongieux ou réticulé devient plus dense, plus pauvre en éléments cellulaires, et le tout se résorbe rapidement.

Conclusion. — La greffe du pancréas entraîne en fort peu de temps des changements de forme et de structure dans les cellules épithéliales du pancréas: elles perdent en un espace de temps fort court leurs contours nets et leur individualité; les cellules adjacentes de chaque acinus se fusionnent en un cytoplasma commun à nombreux noyaux. Ces derniers se rapetissent et la chromatine s'y condense. Ensuite le cytoplasma subit une fonte rapide.

L'évolution qui consiste en une transformation des cellules épithéliales en tissu conjonctif se fait beaucoup plus lentement après la résection des canaux excréteurs qu'après la greffe, ce qui s'explique aisément, puisque la résection ménage et conserve le système vasculaire, tandis que la greffe le supprime. Les cellules épithéliales de l'acinus perdent leurs contours et leur individualité; leur protoplasma se raréfie, devient plus clair et se transforme en un syncytium. Les noyaux se rapetissent et la chromatine s'y condense. Cependant, ni dans l'un ni dans l'autre cas il ne s'agit d'un phénomène purement régressif, car il amène les changements de forme et de structure dans le cytoplasma; celui-ci continue à évoluer dans un sens progressif; après la résection des canaux excréteurs, il augmente même de volume, puisque les noyaux, d'abord serrés dans les couches épithéliales revêtant les acini et les canaux excréteurs, s'éloignent les uns des autres. De plus, ce cytoplasma prend les caractères du tissu conjonctif jeune.

Chez le chien, pareille transformation se fait plus lentement que chez le singe. Ce dernier est frugivore et semble, surtout lorsqu'il vit dans notre climat, avoir un protoplasma moins résistant que le chien carnivore. Il est infiniment probable que les herbivores (lapin, cobaye) se rapprochent à cet égard du singe.

Pour se transformer en tissu réticulé, la cellule épithéliale de l'acinus perd son cytoplasma granuleux, dont il n'y a plus que des traces; et il ne reste de l'acinus que des masses nucléées et réticulées qui rappellent la structure soit de l'îlot du cobaye, soit de celui du chien normal. L'îlot ou le tissu réticulé dans lequel se transforme l'acinus après la résection des canaux excréteurs ou la greffe ne sont donc point des entités morphologiques et physiologiques; ils ne représentent, à mes yeux, qu'un ou plusieurs stades évolutifs de la cellule épithéliale en voie de transformation conjonctive. Qu'au début de cette évolution la cellule épithéliale continue à verser dans le sang ses produits de désassimilation ou d'élaboration, c'est là une chose très probable, mais une fois qu'elle est arrivée au stade du tissu conjonctif, elle me semble inerte au point de vue de la sécrétion interne, car je ne connais pas d'organe formé d'éléments conjonctifs qui ait acquis une fonction endocrine.

Une fois que la cellule épithéliale s'est ainsi transformée en tissu conjonctif (adulte ou adipeux), le pancréas est inerte au point de la sécrétion, tant interne qu'externe.

Ces faits expliquent la présence de larges étendues de tissu réticulé (prétendus îlots) dans le pancréas des diabétiques. Voilà pourquoi certains pathologistes refusent aux îlots le rôle d'organes de sécrétion interne. (Voir l'historique.)

III. — *HISTORIQUE ET CRITIQUE*

Autant l'histoire de la sécrétion externe du pancréas est claire, autant celle de sa sécrétion interne paraît obscure. Whartin (1) avoue avoir dû renoncer à en faire une revue critique, tant les opinions sont confuses et contradictoires. Quels sont l'origine, le rôle et la destinée de l'îlot ? On est d'accord sur le point suivant : les îlots dérivent de l'épithélium des culs-de-sac ouverts; mais, pour les uns, ces formations évolueraient parallèlement ou indépendamment des culs-de-sac, tandis que les autres prétendent qu'elles peuvent retourner à un moment donné à l'état de culs-de-sac ouverts.

L'origine et la structure des îlots, ainsi que les résultats des premières tentatives expérimentales, ont été exposés avec détails par Laguesse (2), qui donne la liste complète des travaux parus sur ce sujet jusqu'à 1905. Je renvoie à l'index bibliographique donné par Laguesse; il me semble inutile de le reproduire, et je me borne à la critique expérimentale.

A. — Ligature ou résection des canaux excréteurs

Arnozan et Vaillard (1884) ont vu le pancréas du lapin devenir fibreux ou scléreux après la ligature du canal de Wirsung. Ils expliquent le fait en admettant que les cellules épithéliales des culs-de-sac redeviennent embryonnaires et évoluent ensuite en tissu conjonctif dense, comme le stroma du pancréas.

Mouret (1895) arrive à des conclusions analogues (ligature du canal de Wirsung ou injection d'huile dans ce canal).

Dès 1890, les expérimentateurs ont porté leur attention sur les îlots et tous ont conclu que la ligature du canal de Wirsung atrophie l'épithélium des culs-de-sac, mais conserve intacts les éléments des îlots. Que je cite Vassale (1891), Walter Schulze (1900), Ssobolew (1902). Remarquons que les dessins publiés par Ssobolew parlent en faveur de la transformation de l'épithélium en tissu conjonctif.

Tiberti (1902) a décrit des phénomènes analogues après la ligature du canal

(1) *Endocriny and metabolism*, t. II, p. 697, 1922.

(2) Laguesse : « Le Pancréas », dans *Revue générale d'Histologie* de Renaut et Regaud, t. I et II, 1905 et 1906.

de Wirsung. Sous l'influence du jeûne, il a vu le nombre des îlots augmenter chez le chien.

Laguesse et Gonthier de la Roche ont confirmé les résultats de Schulze et de Ssobolew en ligaturant le canal de Wirsung. Ils décrivent en outre le développement de nouveaux tubes pancréatiques aux dépens de l'épithélium des petits conduits excréteurs. Ces nouveaux tubes épithéliaux se transformeraient ensuite en îlots et augmenteraient le nombre des îlots déjà existants.

La ligature ou la résection des canaux excréteurs amènerait, selon Laguesse et Gontier de la Roche, l'atrophie des culs-de-sac ouverts, la dégénérescence fibreuse ou adipeuse de la trame, mais « les îlots de Langerhans seraient parfaitement conservés ». Comme l'animal ne devient pas diabétique, les îlots présideraient donc, selon ces expérimentateurs, à la sécrétion interne du pancréas. En vertu de quel privilège les îlots résistent-ils à l'envahissement du tissu conjonctif, alors que les culs-de-sac ouverts sont détruits par ce dernier ? Quelle est la cause de la prolifération de la trame conjonctive ?

Zunz et Mayer (1) ont vu sur le chien, après la ligature des conduits excréteurs du pancréas, survenir une sclérose à marche d'abord rapide, puis lente. L'épithélium des culs-de-sac ouverts dégénère ; certains îlots s'altèrent également, mais leur nombre ne se modifie pas. Jamais il n'y a de glycosurie après la ligature des conduits excréteurs. Pende (2) a vu, dans ces mêmes conditions, les îlots s'altérer, de même que les culs-de-sac ouverts.

Visentini (3) a ligaturé les canaux excréteurs sur vingt-sept chiens dont le pancréas s'est sclérosé, tandis que les îlots restèrent plus ou moins intacts. Absence de glycosurie.

Pour Mac Callum (4), les culs-de-sac ouverts semblent s'atrophier ; mais les amas qui persistent, bien qu'ayant l'apparence d'îlots, ne sont que les restes de culs-de-sac ouverts.

Les expériences faites par Hess, Sinn, Guleke, Rosenberg et Happel n'apportèrent aucun fait nouveau. Il est cependant des expérimentateurs qui décrivirent des images quelque peu différentes.

Lombroso (5), par exemple, a vu sur le chien les culs-de-sac ouverts se modifier peu à peu après la ligature des conduits excréteurs : les cellules épithéliales de nombre de culs-de-sac restent intactes. Il ne survient pas de glycosurie, dit Lombroso, parce que ces cellules des culs-de-sac sont actives et prennent part à la sécrétion interne. Fahr (6), d'autre part, extirpe sur le chien, en plusieurs temps, sans ligaturer les conduits excréteurs, des portions plus ou moins étendues du pancréas. Il apparaît des glycosuries passagères, mais les animaux se rétablissent, tant qu'il reste un fragment de pancréas gros comme une noix. Les culs-de-sac continuent à se transformer en îlots qui, il est vrai, deviennent de plus en plus petits. En étudiant les dessins du travail de Fahr, il est facile de voir que ce que cet expérimentateur désigne sous le nom de « processus interstitiels » (prolifération du tissu conjonctif) n'est en réalité que l'image que nous avons décrite comme la transformation des cellules épithéliales des culs-de-sac ouverts en amas de tissu conjonctif réticulé (îlots).

(1) *Bulletin de l'Acad. de médecine de Belgique*, 1905, p. 509.
(2) *Ricerche di labor. di anatomia di Roma*, 1907, t. 13.
(3) *Archiv f. Anat. u. Physiol.* Phys. Supplément, année 1908.
(4) *John's Hopkins Hospital Bulletin*, sept. 1908, p. 268.
(5) *Ergebniss der Physiologie*, 9e année, 1910, p. 5.
(6) *Virchow's Archiv*, 1914, t. 215.

Kamimura (1) a fait l'examen histologique du pancréas de vingt-trois lapins ayant survécu de huit à cent quatre-vingt-huit jours à la ligature des canaux excréteurs du pancréas. Ses résultats confirment ceux de W. Schulze : les culs-de-sac glandulaires s'atrophient et le tissu conjonctif s'hypertrophie. Kamimura n'a pas l'idée que les changements de structure et d'évolution puissent se faire dans les cellules épithéliales à la suite de la suppression de la sécrétion externe.

Allen (2) et ses élèves ont mis en évidence l'influence que l'alimentation exerce sur la glycosurie : en ne donnant à des chiens auxquels on a extirpé une portion du pancréas que des féculents, on détermine un diabète mortel. Ils distinguent dans chaque îlot des petites et des grandes cellules.

B. — Greffes pancréatiques

En 1889, von Mering et Minkowski réussirent les premiers à pratiquer sur le chien l'extirpation du pancréas. La perte du pancréas amène en vingt-quatre ou quarante-huit heures la glycosurie (urine contenant 11 % de sucre). L'animal s'affaiblit jusqu'à la mort ; la glycosurie continue jusqu'à la mort, même si l'on fait jeûner l'animal pendant plusieurs jours. En même temps que le sucre augmente dans le sang, il diminue dans le foie et les muscles, qui n'en contiennent plus que des traces.

Un quart de pancréas, qui est laissé, empêcha tout cela. Donc le pancréas préside à une fonction qui règle l'utilisation du sucre dans l'organisme. Dès 1893, Minkowski (3) prévint la glycosurie sur le chien dépancréaté en lui greffant un fragment de pancréas sous la peau. Le diabète apparaît dès qu'on enlève le greffon.

Minkowski a obtenu les mêmes résultats sur le chat et le porc ; mais il n'a pas réussi à produire la glycosurie en extirpant le pancréas des oiseaux granivores. Les oiseaux carnivores ou rapaces deviennent, au contraire, selon Weintraud, diabétiques après l'ablation du pancréas.

Hédon pratique la greffe en deux temps : dans le premier temps, il attire la portion mobile du pancréas en dehors de la cavité péritonéale et la fixe dans une loge sous-cutanée à l'une des lèvres de la plaie (en ménageant les vaisseaux). Le fragment inclus continue à vivre, toutefois il se sclérose progressivement et sa persistance ne serait pas indéfinie.

Hédon (4) a réalisé avec succès l'extirpation totale du pancréas chez vingt-cinq animaux porteurs de greffe. Dans treize cas, la glycosurie a été absolument nulle et le sucre n'est apparu qu'après l'extirpation du fragment transplanté. Chez les autres, la glycosurie était faible et augmentait si on enlevait la greffe. Si on laissait la greffe s'atrophier sur place, la glycosurie se renforçait avec les degrés de cette atrophie.

Notons que Hédon ne croit qu'à la survivance fort limitée du greffon.

Quelle est l'évolution du tissu pancréatique transplanté ? Ssobolew, Mouret, Gonthier de la Roche, Laguesse ont examiné des greffons pancréatiques et ont trouvé partout les tissus en voie de sclérose : culs-de-sac ouverts atrophiés et îlots petits et irréguliers. Les expérimentateurs que nous venons de citer ont

(1) *Mitteil. aus d. med. Fakultät der Univer zu Tokio*, t. 17, 1917.
(2) *Journal of metabolic Researches*, t. I, 1922.
(3) *Archiv. f. experiment. Path. u. Pharmak*, t. 26, 1890.
(4) *Physiol. et pathol. du pancréas*, 1901.

étudié des greffons datant de plusieurs semaines à plusieurs mois. Il n'est donc pas étonnant qu'ils n'aient plus observé d'épithélium dans les culs-de-sac ouverts, puisque, nous l'avons noté plus haut, c'est en un ou deux jours que l'épithélium disparaît en se transformant en tissu conjonctif jeune ou réticulé. Combien de temps ce tissu réticulé continue-t-il à exercer son influence sur l'utilisation du sucre ? Je n'ai trouvé nulle part de réponse nette à cette question.

C. — Modifications structurales du pancréas dans le diabète

Nous avons vu que Bright, puis Cl. Bernard ont trouvé dans les autopsies de diabétiques le pancréas excessivement petit et très atrophié.

Quels sont les éléments du pancréas qui s'altèrent dans le diabète ? Sont-ce les acini ou bien les îlots ? Est-ce le tissu conjonctif qui commence par végéter et par amener les modifications dans les acini ou les îlots ?

Les opinions sont bien diverses.

D. v. Hansemann (1) attribue le diabète aux altérations de l'épithélium des culs-de-sac ouverts. Les îlots n'y prennent point part. Pour Opic, c'est le tissu conjonctif ou interstitiel, qui végète et étouffe les cellules épithéliales. Gutmann attribue l'altération du pancréas diabétique à une altération des cellules épithéliales qui dégénèrent en îlots. M. B. Schmidt décrit des images analogues. Sauerbeck, au contraire, pense que l'inflammation du tissu conjonctif périacineux détermine l'atrophie de l'épithélium.

Les îlots seraient dans le diabète, selon Karakascheff, plus nombreux et normaux. Pour Reitmann, le diabète est dû à une *cirrhose* du pancréas. Herxheimer *(loc. cit.)* est arrivé à des résultats semblables : l'hyperplasie et l'hypertrophie du stroma conjonctif étrangle et étouffe le revêtement épithélial des culs-de-sac ouverts, qui se transforment en îlots.

En comparant les figures qui illustrent le travail de Herxheimer et surtout la figure 11, planche VII, à nos dessins 6 et 7, on est frappé par la ressemblance des images. Il est vrai qu'aux yeux de Herxheimer, le jeune tissu conjonctif provient de la prolifération du stroma, tandis qu'à mon avis il résulte de la transformation de l'épithélium des culs-de-sac ouverts en tissu réticulé, c'est-à-dire en îlots. Pour Herxheimer, c'est l'atrophie des cellules épithéliales qui constitue la lésion primaire et déterminerait, en second lieu, la prolifération du stroma.

A mes yeux, l'épithélium change de structure et évolue en tissu conjonctif.

Carnot et Amet (*Soc. de Biol.*, 20 janvier 1906) ont vu les îlots hypertrophiés dans les hépatites alcooliques. Empoisonnés par l'alcool ou l'arsenic ou le phosphore, les cobayes présentent des îlots volumineux hypertrophiés, semés de noyaux très nombreux. A mon avis, les cellules épithéliales, irritées par ces poisons, évoluent en tissu réticulé (îlots).

Selon Marcel Labbé (2), on observe dans le diabète pancréatique le plus souvent une pancréatite scléreuse ou la lithiase. Souvent les îlots sont rares ; mais cette rareté n'est pas constante. M. Labbé rattache, comme tous les classiques, la sclérose à l'inflammation et à la prolifération du tissu conjonctif. A mon avis, le tissu conjonctif d'une glande n'est que le deuxième stade évolutif de l'épithélium.

(1) Voir l'index bibliographique *in* Herxheimer, *Virchow's Archiv*, t. 183, 1906.
(2) *Diabète sucré*, 1920.

Seyfarth (1) soutient que les îlots ne sont qu'un stade particulier des culs-de-sac ouverts ; ce ne sont pas de formations *sui generis*. Pour produire le diabète, les culs-de-sac épithéliaux sont intéressés autant que les îlots.

IV. — *RÉSUMÉ ET CONCLUSIONS*

Tant qu'on regardera le tissu épithélial et le tissu conjonctif comme constitués par des espèces cellulaires distinctes et antagonistes, on ne saura expliquer l'évolution ni physiologique ni pathologique du pancréas. Si, au contraire, on me concède, comme je le soutiens depuis un demi-siècle, que le tissu conjonctif représente un stade évolutif plus avancé, plus vieux que le tissu épithélial, l'histoire évolutive, physiologique et pathologique du pancréas s'éclairera.

Quand on diminue, par l'abstinence, la production du suc pancréatique, les îlots augmentent de nombre et de volume. Comme dans les conditions physiologiques, les cellules épithéliales des culs-de-sac ouverts se transforment en tissu réticulé ou conjonctif jeune, et jamais les éléments de ce dernier ne retourneront à l'état épithélial, pas plus qu'un homme de soixante-dix ans ne redeviendra jeune homme.

Que des agents nocifs (maladies, alcool, phosphore, arsenic, etc.) lèsent la vitalité des cellules épithéliales, des plages entières de culs-de-sac ouverts subiront cette transformation conjonctive. La sécrétion tant interne qu'externe en souffrira, et, malgré la présence de larges étendues de tissu réticulé ou prétendus îlots de Lanherhans, la glycosurie apparaîtra. Ce fait démontre la part que prend la cellule épithéliale des culs-de-sac ouverts à la sécrétion interne.

L'ablation partielle, faite en plusieurs temps du pancréas, montre que la glycosurie ne devient persistante que lorsqu'on a enlevé les quatre cinquièmes au moins de l'organe.

Il est infiniment probable que, lors de la transformation de l'épithélium en tissu conjonctif réticulé, il continue à s'élaborer des produits de sécrétion interne. S'il est difficile d'en fournir la preuve en ce qui concerne le pancréas, la démonstration en a été faite pour le testicule : en réséquant le canal déférent ou en greffant des fragments de testicule, on voit les ardeurs génitales se maintenir pendant tout le temps que l'épithélium se transforme en tissu réticulé. De plus, l'énergie musculaire et nerveuse se trouve augmentée durant ces stades de transformation. Une fois que l'épithélium a disparu et que le tissu réticulé a passé à l'état fibreux, muqueux ou adipeux, la sécrétion interne tarit comme l'externe.

(1) *Neuere Beit. z. Kenntn. der Langerh. Inseln im mensch. Pancréas*, 1920.

Comme au XIXe siècle, on enseigne dans les écoles que l'épithélium n'est qu'un vernis protecteur pour les téguments et les glandes. A côté du rôle de protecteur que remplit l'épithélium dans le tégument externe, par exemple, il continue toute la vie à fournir des générations cellulaires qui évoluent en tissu conjonctif. Dans les glandes, il en va de même ; il suffit de comparer la trame conjonctive du pancréas d'un chien adulte ou vieux, à celle d'un chien jeune. Ce n'est pas le tissu conjonctif qui prolifère, car on n'y observe jamais d'image mitotique ; c'est l'épithélium qui se transforme en tissu conjonctif.

L'expérimentation corrobore ces conclusions. Si l'on soumet les animaux au jeûne ou simplement à une alimentation insuffisante, si l'on résèque les canaux excréteurs du pancréas ou si l'on transplante un fragment de pancréas dans une autre région, on précipite cette évolution conjonctive. Tant que dure cette transformation et qu'il persiste des amas de tissu réticulé, les cellules continuent à faire des échanges avec l'organisme, c'est-à-dire que la sécrétion interne persiste. Une fois que l'épithélium et le tissu réticulé ont disparu et qu'il ne reste que des nodules fibreux, muqueux ou adipeux, le pancréas sera inerte au point de vue de la sécrétion interne.

Travail de la Clinique chirurgicale du Professeur L. Bérard
et du Laboratoire d'Anatomie du Professeur Latarjet
(Faculté de médecine de Lyon)

RECHERCHES D'ANATOMIE CHIRURGICALE SUR LA PREMIÈRE COTE

par

P. MALLET-GUY et R. DESJACQUES

Le point de départ de ce travail réside dans des recherches anatomiques que nous avons entreprises sous l'inspiration du professeur Léon Bérard, en vue de préciser la technique de la résection des deux premières côtes et tout particulièrement de la première. Notre maître nous avait demandé d'étudier la première côte dans ses détails, d'en relever les rapports exacts pour tenter de trouver une technique plus simple, plus facile, moins dangereuse que celle utilisée d'ordinaire. De plus, il pensait qu'il serait important d'aborder, si possible, les côtes supérieures par une incision différente de l'incision dorsale nécessaire à la résection des côtes inférieures (dans les thoracectomies en deux temps, il ne serait plus nécessaire ainsi d'attendre la cicatrisation de la première plaie pour attaquer les côtes supérieures).

Nous avons commencé, dans nos toutes premières recherches cadavériques, par tenter l'abord de la première côte par la voie dorsale classique. Et nous en avons bien vu alors toutes les difficultés : les plus vastes incisions ne donnent aucun jour sur la première côte, on ne peut qu'opérer à bout de doigt, même après de gros délabrements musculaires, après la section de nombreuses branches de l'artère scapulaire postérieure, recoupées à plusieurs reprises.

Il nous a semblé utile alors de reprendre en détail l'étude anatomique de la première côte : son ostéologie tout d'abord, — nous avons déjà pu faire des constatations intéressantes, — ses rapports ensuite, et nous avons

Annales d'anatomie pathologique, t. v, n° 2, février 1928.

compris les difficultés de l'accès de la première côte par la voie classique.

Ces recherches, pratiquées dans le laboratoire de notre maître, le professeur Latarjet, nous ont conduits à préconiser « la voie cervicale postéro-externe, sus-scapulaire », pour découvrir et réséquer les deux premières côtes. Nous avons décrit cette technique simple, facile, peu dangereuse dans le *Lyon Chirurgical* (mars-avril 1927). Mais nous désirons rapporter ici les constatations anatomiques sur lesquelles elle repose ; nous n'aurons d'ailleurs en vue que la première côte. La deuxième peut

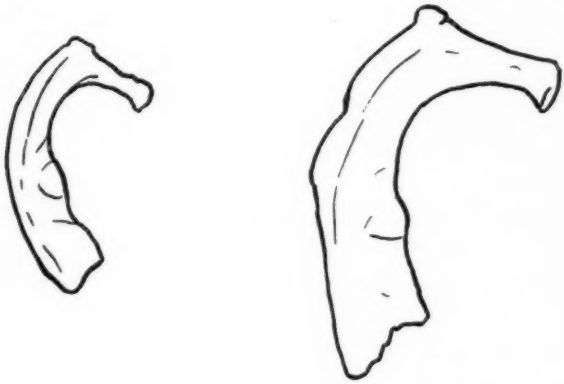

a *b*

FIG. 1. — *Figuration classique de la première côte.*
a, Testut ; *b*, Cunéo et Charpy.
(Décalques grandeur naturelle.)

être réséquée, sans trop de difficultés, aussi bien par la voie classique « dorsale » que par la voie « sus-scapulaire ».

Nous ne voulons pas rapporter la description donnée par les classiques. Nous reproduisons seulement les décalques des figures de Testut, de Cunéo et Charpy, et nous signalerons plus loin les points qui nous séparent des classiques.

I. — *OSTÉOLOGIE DE LA PREMIÈRE COTE*

Nous avons examiné cent vingt côtes, mais notre étude et les mensurations que nous avons pratiquées ont porté plus particulièrement sur *trente* côtes, prises d'ailleurs au hasard.

Les points suivants nous ont paru non indiqués dans les descriptions classiques :

1° *La côte, dans son ensemble, est plus incurvée, plus arrondie qu'on ne le figure classiquement.* L'angle qui se trouve à l'union du col et du corps nous paraît moins fermé. De plus, le corps lui-même est incurvé, ou mieux coudé en deux segments. Ainsi la côte affecte la forme d'une *ligne brisée à trois segments : postérieur, moyen et antérieur.*

2° La côte est décrite avec deux faces. En réalité, nous verrons que

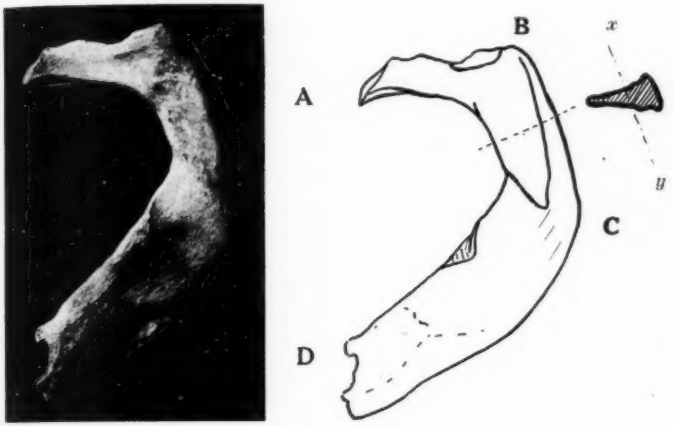

FIG. 2. — *La première côte vue de haut, posée à plat sur une table. La division en trois segments.*
Noter la forme de la coupe transversale du segment moyen (en *x*, *y* : l'axe vertical).

dans le segment moyen, il y a bien trois faces ; l'os reposant à plat sur un plan horizontal, il est aisé de constater qu'une crête antéro-postérieure divise la face « supérieure » en deux parties : supéro-interne concave, supéro-externe convexe. Quant à la face inférieure, elle est plane.

3° Les classiques n'indiquent pas la position réciproque des différents segments de la première côte. Cependant, nous le verrons, les trois portions de la côte s'orientent d'une façon bien particulière. C'est ainsi que, *si on laisse la côte reposer sur un plan horizontal,* la face « supérieure » en haut, *on ne la voit pas reposer par toute sa face inférieure, mais seulement par deux points : par sa tête, et par le point d'union de sa portion moyenne et de sa portion antérieure.*

4° Pour bien voir *l'orientation véritable de la côte,* il faut alors la mettre en place, l'étudier dans sa véritable attitude, et non pas posée à plat sur une table, car elle s'éverse comme le squelette du pied sur lequel ne repose pas le poids du corps.

En effet, sur la côte en place, les segments se disposent de la façon suivante : *le segment postérieur est horizontal ; le segment moyen est très fortement oblique en bas, en avant et un peu en dehors ; le segment antérieur se dirige en avant et en dedans.*

De plus, dans cette position, les faces supérieures du segment moyen

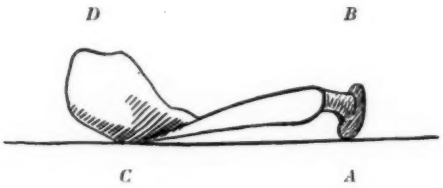

FIG. 3. — *Vue postérieure d'une côte posée à plat sur une table.* Elle repose seulement par deux points *A* et *C* alors que la tubérosité *B* et l'extrémité antérieure *D* restent suspendues.

sont en réalité l'une directement *supérieure,* l'autre *externe.* La face « inférieure » est *inféro-interne.*

Ces points étant acquis, étudions l'aspect général, puis la description de chacun des segments de la côte.

A. — ASPECT GÉNÉRAL

Nous avons été frappés par la très grande *dissemblance* existant entre les diverses côtes :

Les unes répondent assez bien, dans leur ensemble, à la description des classiques : courbure du bord interne régulière ; bord externe avec un seul angle, la tubérosité en arrière (type figure du *Traité* de Testut) ; bord externe avec la tubérosité en arrière et un angle plus en avant (type figuré de Charpy et Nicolas). Mais ces côtes sont les moins nombreuses et de beaucoup. La pièce 19 représente ce type vraiment atrophique de la première côte.

Les autres, les plus nombreuses, nous sont apparues bien différentes ; et nous avons tendance à les considérer comme répondant au type schématique : ligne brisée, composée de trois segments *inclinés les uns sur les autres* :

Un premier segment se dispose en avant de la colonne vertébrale, c'est le *segment vertébral* ; il est transversal ;

Un deuxième segment est oblique en avant et en dehors : c'est le segment que nous appellerons, en raison des insertions puissantes qui se font à son niveau, le *segment musculaire* ;

Un troisième segment est oblique en avant et en dedans ; le plexus brachial, les vaisseaux sous-claviers reposent sur lui. Nous lui donnons la dénomination de *segment vasculo-nerveux*.

Remarquons que, même dans les côtes du type atrophique, nous sommes toujours parvenus à individualiser ces segments les uns par rapport aux autres et même à voir leur inclinaison réciproque. Nous avons, sur toutes les côtes, pratiqué les mensurations suivantes :

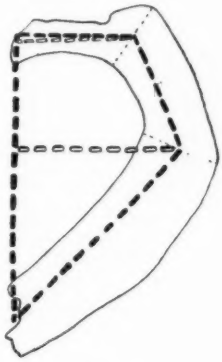

FIG. 4.
Schématisation géométrique de la première côte.

LONGUEUR DES SEGMENTS. — *Segment vertébral* (*AB*) : nous avons mesuré la distance séparant le point culminant de la tête, du milieu de la perpendiculaire au bord interne de l'os passant par la tubérosité.

Segment musculaire (*BC*) : distance entre ce dernier point et le milieu de la ligne oblique en bas et en dehors, berge postérieure de la gouttière postérieure (nerveuse).

Segment vasculo-nerveux (*CD*) : distance entre le milieu de cette ligne oblique et le milieu de l'extrémité antérieure.

INCLINAISON DES SEGMENTS par rapport à une ligne réunissant les deux extrémités, antérieure et postérieure de la côte, c'est-à-dire :

Pour le *segment vertébral*, la distance *BB'*.

Pour le *segment vasculo-nerveux*, la distance *CC'*.

DISTANCE ANTÉRO-POSTÉRIEURE entre les deux extrémités de la côte (*AD*).

INDICES D'OBLIQUITÉ ET D'INCURVATION. — La comparaison des différentes données permet de constituer pour chaque côte un *indice d'obliquité* du segment moyen : $x = \frac{BB'}{CC'}$, qui tend vers l'unité lorsque le segment moyen tend lui-même à devenir parallèle à la ligne *AD*.

On peut établir aussi un *indice d'incurvation* : $y = \frac{CC'}{AD} \times 100$, qui varie en rapport direct avec les dimensions de l'aire incluse par la côte.

ANGLES DES SEGMENTS l'un par rapport à l'autre. — Le segment vertébral transversal et le segment musculaire oblique en avant et en dehors font un angle à sinus interne : l'angle *B*.

De même, alors que le segment moyen et oblique en avant et en dehors, le segment antérieur est oblique en avant et en dedans. Il en résulte un deuxième angle : l'angle *C*, toujours à sinus interne.

LARGEUR DES SEGMENTS. — Nous l'avons mesurée d'abord à la jonction du segment postérieur avec le moyen (*b*) ; puis à la jonction du segment moyen avec l'antérieur (*c*).

Indépendamment de l'inclinaison respective de ces différents segments dans un *plan horizontal*, nous leur avons trouvé une inclinaison réciproque dans le *plan vertical*. Ceci correspond à la « TORSION DE LA CÔTE ». Cette torsion existe toujours, plus ou moins nette, mais elle existe. Regardons la première côte de profil : si nous plaçons le segment moyen horizontalement, nous voyons le segment vertébral se porter non seulement en dedans et en arrière, mais aussi EN BAS ; par contre, on peut constater que le segment vasculo-nerveux se dirige non seulement en avant et en dedans, mais aussi EN HAUT. C'est bien la même torsion que celle constatée sur les autres côtes : elle est seulement un peu moins accusée.

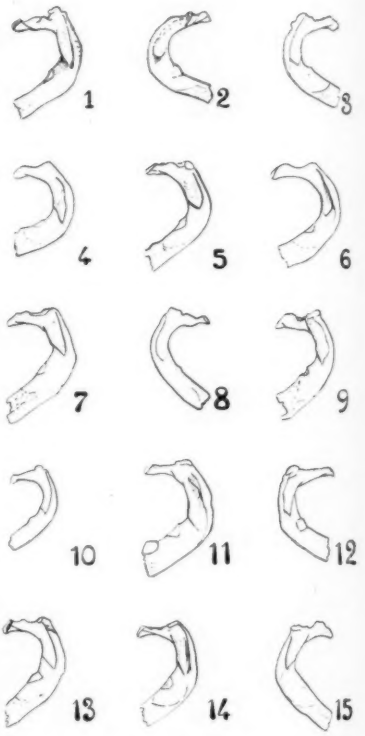

TABLEAU n° 1.

B. — DESCRIPTION DES TROIS SEGMENTS DE LA PREMIÈRE CÔTE

Nous passerons assez vite sur le segment postérieur et sur le segment antérieur, le premier, enfoui devant la colonne vertébrale, le second, caché sous la clavicule, et surtout sous de gros vaisseaux et sous des nerfs importants. Le segment moyen nous retiendra davantage : sur lui ne s'attachent que des muscles : c'est le segment vraiment chirurgical ; comme nous l'avons dit ailleurs (*Lyon Chirurgical*, loc. cit.), c'est le « *défaut* » de la première côte.

1° *Le segment vertébral* est arrondi, dans son ensemble. Il présente, en allant de dedans en dehors : la tête, le col, la tubérosité.

La tête, épaisse, renflée, présente une facette arrondie, verticale, un

TABLEAU N° 1

N° de la Côte	LONGUEURS DES SEGMENTS			ANGLES		INCLINAISON DES SEGMENTS		DISTANCE antéro-postérieure	INDICES		LARGEUR		OBSERVATIONS
	Vertébral A. B.	Musculaire B. C.	Vasc. nerv. C. D.	B	C	BB'	CC'		X	Y	*b*	*c*	
1	31	35	51	119°	127°	29	41	62	0,71	0,66	20	17	Type schématique.
2	26	35	42	122°	103°	28	38	59	0,73	0,64	13	17	Côte atrophiée, régulièrement arrondie.
3	28	31	45	110°	112°	28	36	56	0,78	0,64	16	17	
4	25	39	35	102°	98°	26	32	52	0,81	0,62	14	17	Atrophie de la surface d'insertion du scalène postérieur.
5	27	32	50	117°	108°	28	40	66	0,71	0,61	16	17	Evidente continuité de la face supérieure du col avec celle du segment moyen.
6	31	38	45	118°	106°	29	39	65	0,74	0,60	13	16	Atrophie du massif scalénique.
7	28	33	51	102°	114°	32	39	65	0,82	0,60	17	20	Côte-type (Cf. photos).
8	25	27	50	117°	113°	25	36	63	0,69	0,57	17	14	
9	27	35	42	104°	122°	28	36	63	0,78	0,57	19	15	Reliefs très accentués.
10	21	28	34	97°	119°	21	27	48	0,78	0,56	14	12	Côte d'enfant.
11	28	41	51	108°	113°	28	39	69	0,72	0,56	16	21	Une surface articulaire pour la clavicule.
12	31	31	41	116°	122°	31	34	62	0,91	0,55	16	14	
13	28	33	51	109°	126°	29	37	68	0,78	0,54	17	17	
14	27	37	42	107°	118°	28	34	63	0,82	0,54	16	18	Surplomb du massif scalénique sur le bord concave de la côte.
15	27	31	51	131°	118°	27	38	72	0,71	0,53	17	15	Disposition très caractéristique.

peu convexe, regardant en bas, en dedans et en arrière. Elle est destinée à s'articuler avec le corps de la première vertèbre dorsale.

Le col, aplati dans le sens vertical, plus large en dehors, où il se continue avec la tubérosité, s'arrondit en dedans pour supporter la tête. A sa face supérieure, nous avons presque toujours trouvé la gouttière oblique en avant et en dehors, que signalent les classiques au voisinage de la tête. *Elle n'est pas due au passage de la branche postérieure du dernier nerf cervical,* mais bien (à notre avis) au passage de sa *branche antérieure* qui va constituer le tronc primaire inférieur du plexus brachial. La berge externe de cette gouttière se relève en un véritable *tubercule* qui vient faire saillie en arrière sur le bord postérieur, épais et rugueux, du col. La face inférieure du col est lisse, sans doute en raison de ses rapports avec la plèvre et avec la première racine dorsale qui, d'abord, au-dessous de la côte, se place ensuite devant elle. Le bord antérieur du col est lisse, lui aussi : il entre en rapport avec le plexus brachial ; au voisinage de la tête, il s'étale en une petite facette triangulaire.

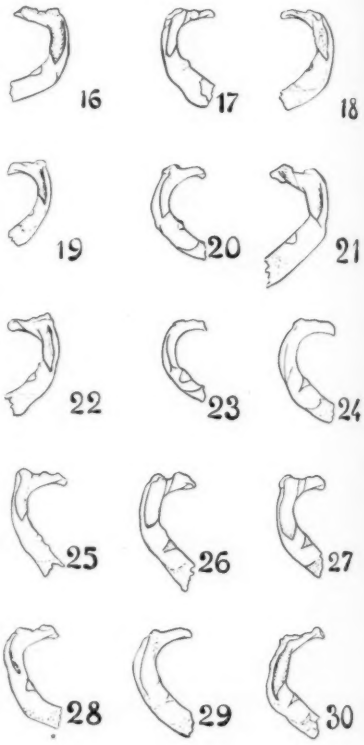

Tableau n° 2.

La tubérosité est très saillante sur le bord externe de l'os, si bien que le bord postérieur du segment vertébral présente souvent une échancrure plus ou moins nette, parfois même très profonde, entre le tubercule (berge externe de la gouttière nerveuse du col) et la tubérosité. Cette dernière présente, du côté de cette échancrure, une surface articulaire pour l'apophyse transverse de la première vertèbre dorsale, surface regardant en arrière et en dedans ; et c'est précisément dans l'échancrure que vient se loger l'apophyse transverse.

TABLEAU N° 2

N° de la Côte	LONGUEURS DES SEGMENTS			ANGLES		INCLINAISON DES SEGMENTS		DISTANCE antéro-postérieure	INDICES		LARGEUR		OBSERVATIONS
	A. B.	B. C.	C. D.	B	C	BB'	CC'		X	Y	*b*	*c*	
16	23	31	42	125°	120°	26	33	63	0,79	0,52			Ouverture de l'angle postérieur de la côte.
17	26	29	48	117°	120°	27	33	63	0,82	0,52	15	12	
18	25	32	35	118°	120°	24	33	65	0,73	0,51	13	14	Continuité manifeste du massif scalénique avec la face supérieure du col.
19	22	25	39	105°	126°	22	28	55	0,78	0,51	15	11	Côte d'enfant.
20	22	35	39	110°	117°	22	31	61	0,71	0,51			
21	29	33	49	118°	125°	29	37	74	0,78	0,50	19	17	Netteté des gouttières nerveuses.
22	25	31	43	100°	132°	25	31	62	0,81	0,50	18	13	La gouttière interscalénique est divisée en deux par une côte séparant l'artère et les nerfs.
23	17	33	34	110°	115°	19	26	53	0,73	0,49	11	10	Côte très atrophiée.
24	25	38	44	109°	118°	23	32	67	0,72	0,48	14	13	
25	29	27	44	110°	143°	29	32	68	0,91	0,47	20	11	L'angle antérieur de la côte est très ouvert.
26	26	34	49	115°	130°	27	34	73	0,79	0.47	19	16	Gouttières nerveuses des plus nettes.
27	24	34	36	107°	130°	26	28	62	0,93	0,45	18	17	
28	23	31	44	113°	131°	24	30	67	0,80	0,45	15	14	Côte malformée (déplacement de l'angle antérieur)
29	26	34	47	119°	130°	27	33	73	0,82	0,45	14	17	
30	27	36	44	124°	121°	26	32	76	0,81	0.42	15	17	Développement du massif scalénique qui surplombe le bord concave. Angles très ouverts.

2° *Le segment musculaire* représente le segment chirurgical de la première côte, cela malgré sa plus grande épaisseur.

Il nous semble incontestable que la côte présente bien à ce niveau trois faces : supérieure, externe, inféro-interne. Ce que l'on a coutume de décrire sous le nom de bord externe présente un tel développement, qu'il est plus logique de l'appeler face externe.

La face supérieure (fig. 2 et 3) est comprise entre le bord interne de l'os et l'arête (ou bord supéro-externe) qui la sépare de la face externe. Elle est irrégulière, présentant des rugosités sur lesquelles viennent s'attacher les muscles scalènes moyen et postérieur. Dans l'ensemble, cette face dessine la forme d'un trapèze à grand côté externe, et à petit côté interne. La portion moyenne présente souvent une petite dépression ovalaire à grand axe antéro-postérieur. En arrière, la face supérieure se continue, sans limite bien nette, avec la face supérieure du col ; et en avant, elle s'arrête nettement à la gouttière postérieure du segment vasculo-nerveux qu'elle surplombe dans sa moitié interne seulement. Elle se termine en pointe à la partie moyenne de la gouttière. Chassaignac avait individualisé cette saillie en un tubercule nettement perceptible au doigt, au cours de la recherche de la sous-clavière, tubercule rétro-artériel, homologue postérieur du tubercule de Lisfranc.

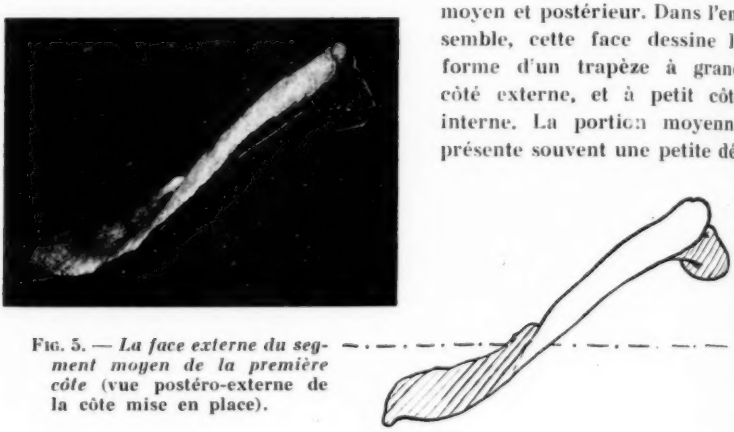

FIG. 5. — *La face externe du segment moyen de la première côte* (vue postéro-externe de la côte mise en place).

La face externe est assez variable suivant les sujets, mais elle nous semble toujours nette et facile à reconnaître. Haute de 4 à 5 millimètres à sa partie moyenne, elle mesure 8 millimètres en arrière ; là, elle se continue avec la tubérosité, qui présente une épaisseur à peine supérieure. En avant, c'est-à-dire à 4 ou 5 centimètres de la tubérosité, cette face externe s'élargit, et devient plutôt supéro-externe. Dans

toute son étendue, elle est convexe et rugueuse ; sur elle s'insère le muscle intercostal externe.

La face *inféro-interne* regarde non seulement en bas, mais aussi en dedans. Elle se met en rapport avec la plèvre dans sa partie interne et là elle est lisse. La partie externe, plus irrégulière, donne attache aux muscles intercostaux du premier espace, qui s'éloignent l'un de l'autre en arrière, laissant entre eux une gouttière plus ou moins visible pour le paquet vasculo-nerveux intercostal.

Entre ces faces, nous trouvons les *bords : supéro-externe, inférieur, interne* ; le bord inférieur est net, tranchant ; les deux autres sont mousses, arrondis.

FIG. 6. — *Vue inféro-interne de la première côte.*

3° *Le segment vasculo-nerveux* constitue la partie la plus mince de la première côte. Il présente à notre étude deux faces : supéro-externe et inféro-interne.

La face supéro-externe présente, à 2 ou 3 centimètres de l'extrémité antérieure de l'os, un tubercule plus ou moins saillant : le tubercule de Lisfranc pour l'insertion inférieure du scalène antérieur. Ce tubercule est placé au niveau même du bord intérieur de l'os, qui semble s'être relevé et replié en dehors pour le former.

En arrière de lui se trouve une gouttière oblique d'arrière en avant et de dedans en dehors ; elle est quelquefois subdivisée par une crête à peine saillante en deux gouttières : l'une interne, l'autre externe. L'opinion classique est que cette gouttière est due au passage de l'artère sous-clavière (*sulcus subclaviæ B. N. A.*). Poirier fait intervenir les nerfs : la gouttière livre passage à l'artère et au plexus brachial. Frédéric Wood Jones est d'avis que l'artère n'a aucune part dans la formation du sillon ; seul le tronc formé par la réunion de la huitième cervicale et de la première dorsale occuperait cette gouttière, à l'exclusion de tout autre organe (*sulcus nervi brachialis*) ; il incrimine la position couchée du cadavre disséqué comme cause de l'erreur classique.

Il nous apparaît comme bien évident que le nerf D^1 creuse son empreinte sur la côte en arrière et en dehors de l'artère ; à la dissection, il est au contact de l'os. *Cette gouttière artério-nerveuse*, très pro-

fonde dans sa moitié postéro-interne, où elle constitue un défilé encaissé entre les saillies scaléniques, s'élargit et devient plus vague en avant et en dehors.

En avant du tubercule de Lisfranc, on trouve une nouvelle gouttière à peu près transversale ou plutôt oblique du dedans en dehors et d'avant en arrière ; mais, à la différence de la gouttière postérieure, si profonde, elle est à peine marquée, et elle n'apparaît que grâce à la présence, en avant et en arrière, de deux saillies osseuses.

Les deux gouttières pré- et rétro-scaléniques convergent l'une vers l'autre en dehors ; bien mieux, elles se réunissent même, de sorte que le tubercule de Lisfranc est entouré dans toute sa moitié externe par une excavation semi-circulaire en forme d'arène.

Plus en avant se trouvent des irrégularités osseuses pour les attaches du ligament costo-claviculaire et du muscle sous-clavier. L'ensemble dessine une certaine saillie osseuse.

La face inféro-interne est à peu près plane ; lisse dans la plus grande partie de son étendue où elle répond à la plèvre, elle ne devient rugueuse qu'au voisinage de son bord extérieur, où elle donne attache aux muscles intercostaux du premier espace.

Le bord extérieur, mince et tranchant en arrière, est plus épais, rugueux tout à fait en avant.

Le bord intérieur est rectiligne, mais coudé sur le plat : il présente en son milieu la saillie importante du tubercule du scalène antérieur, de sorte qu'il a dans son ensemble la forme d'un accent circonflexe. Nous retrouvons ici l'opposition nette entre les deux gouttières : la gouttière postérieure dessine une véritable excavation, la gouttière veineuse est à peine marquée. En avant d'elle, c'est la saillie de la surface musculo-ligamenteuse antérieure.

L'extrémité antérieure de la côte, épaisse, élargie, présente une surface ovalaire, déprimée pour recevoir le premier cartilage costal.

L'extrémité postérieure du segment vasculo-nerveux se continue avec le segment musculaire. Peu nette sur la face inférieure de l'os, la limite est mieux marquée sur la face supérieure, par cette ligne oblique en avant et en dehors, qui représente la berge postérieure de la gouttière nerveuse.

II. — *COMPARAISON AVEC LES COTES SOUS-JACENTES*

Nous ne nous basons, pour établir cette comparaison, que sur la morphologie de la première côte et sur les insertions musculaires qui se font sur elle. Nous n'apportons aucun document d'embryologie ou d'anatomie comparée à l'appui de nos assertions.

Le segment vertébral présente bien ici la disposition générale des côtes non différenciées.

Le corps d'une côte comprend, en principe, deux faces : l'une externe, l'autre interne, cette dernière en rapport avec la plèvre ; deux bords, l'un supérieur, où s'insèrent les intercostaux, l'autre inférieur, donnant attache à l'intercostal externe. La face interne de la côte présente une gouttière limitée en dehors par le bord inférieur même de l'os, bordée en haut par une arête osseuse, où l'on voit s'attacher le muscle intercostal interne.

Peut-on retrouver l'homologie de ces diverses parties au niveau de

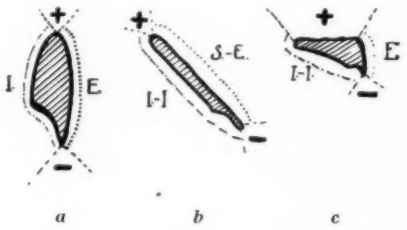

a *b* *c*

FIG. 7. — *Comparaison de la première côte avec une côte schématique.*

a, coupe du segment antérieur, mis en place ; *b*, coupe du segment musculaire, mis en place dans une côte schématique ; *c*, même segment au niveau de la première côte.

(Le signe — désigne le bord inférieur de la côte, en dedans duquel se trouve constamment une gouttière ; le signe + le bord supérieur, élargi en face supérieure sur le segment moyen de la première côte.)

la première côte ? Etudions-la dans son segment antérieur et dans son segment moyen.

Dans son segment antérieur, la face inféro-interne représente bien de toute évidence la face interne d'une côte schématique. D'ailleurs, elle est, elle aussi, tapissée par la plèvre et, lorsqu'on regarde la cavité thoracique chez un sujet éviscéré, on voit la première côte continuer la courbure générale par sa face inféro-interne. La *face supéro-externe* est l'homologue de la face externe. Le *bord extérieur* est l'homologue du bord inférieur avec l'attache de l'intercostal externe. Le *bord intérieur* représente le bord supérieur des autres côtes, et ici s'attache le scalène antérieur. Gegenbaur considère le scalène antérieur comme un muscle intercostal. Or, le tubercule de Lisfranc nous semble appartenir au bord supérieur de la côte ; ceci apparaît nettement à l'examen attentif de ce bord, nous l'avons dit.

Dans le segment musculaire, l'homologie est plus délicate à établir, en raison de la présence de trois faces. La *face inféro-interne* représente bien toujours la face interne des arcs costaux sous-jacents, avec ses rapports pleuraux, les insertions de l'intercostal interne, la dépression intercostale. Nous avons aussi toujours, comme sur les autres côtes, une *face externe* : elle se continue bien d'ailleurs en avant avec la face supéro-externe du segment vasculo-nerveux. Il reste donc *la face supérieure* à identifier. Nous avons tendance à la considérer comme dépendant du bord supérieur de la côte, ici très épaissi. Sur lui s'insèrent les scalènes postérieur et moyen ; pour Gegenbaur, le scalène moyen est un

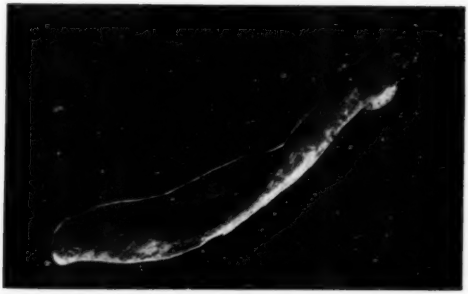

FIG. 8. — *Vue directement externe de la première côte*, montrant les deux segments antérieur et moyen, et, au niveau de l'angle qui les sépare, la continuité de la face supéro-externe de ce premier segment avec la face externe du second.

intercostal et le scalène postérieur un surcostal ; or, les surcostaux ont leur attache principale sur le bord supérieur des côtes, comme les intercostaux. Ce bord supérieur se retrouve encore, épaissi, au delà de la gouttière artério-nerveuse : c'est le tubercule de Lisfranc, qui apparait nettement comme une éversion du bord supéro-externe du segment antérieur de la côte.

L'étude radiographique de la première côte est venue appuyer quelques-unes de nos idées. Nous ne saurions insister, sans alourdir de façon excessive ce travail d'anatomie chirurgicale sur l'architecture très particulière de la première côte, telle que nous la révèle l'étude des clichés radiographiques. Nous en donnerons les détails dans un travail en collaboration avec le docteur Novel.

Qu'il nous suffise de dire que, dans sa plus grande partie, le bord intérieur de la côte apparaît renforcé par une bande de tissu osseux com-

pact : cette « lame compacte interne », très mince tout le long du col, s'élargit considérablement au niveau du segment musculaire, pour se terminer en pointe à la partie antérieure du tubercule de Lisfranc. Correspondant à toute la surface de projection de la face supérieure du segment moyen, elle affirme que cette face n'est que le bord supéro-interne épaissi de la côte. Se prolongeant, à travers la gouttière artério-nerveuse jusqu'au tubercule de Lisfranc, elle montre que, lui aussi, appartient au même bord de la côte.

Enfin, sur les clichés, la continuité architecturale de la face externe du segment moyen et de la face supéro-externe du segment antérieur apparaît évidente.

III. — *TOPOGRAPHIE DE LA PREMIÈRE COTE*

Nous avons déjà rappelé plus haut quelle était l'orientation véritable de la première côte, non pas horizontale, comme on le dit classiquement, mais bien transversale et horizontalement disposée dans son segment postérieur ; puis oblique en avant, en dehors, mais aussi en bas dans son segment moyen ; enfin dirigée en dedans et en avant dans un plan horizontal au niveau de son segment antérieur. Si l'on étudie la première côte sur le cadavre, on voit bien cette disposition : grâce à l'obliquité du segment musculaire, la première côte est bien nettement thoracique en avant (puisqu'un plan horizontal passant par son extrémité antérieure arrive en arrière à la tête de la troisième côte) ; elle est plutôt cervicale en arrière. C'est ainsi que nous avons été amenés à préférer l'abord de la première côte là où est son « défaut », c'est-à-dire au niveau du segment moyen, non pas par la voie dorsale classique, voie trop détournée, mais par la voie cervicale postéro-externe, sus-scapulaire.

Nous ne voulons pas étudier en détail la topographie du segment postérieur de la côte, profondément situé au devant de la colonne vertébrale ; nous n'insistons pas davantage sur les rapports du segment antérieur, base classique du creux sus-claviculaire. Signalons cependant que l'artère sous-clavière, dans son trajet interscalénique, est en rapport avec les racines inférieures du plexus brachial, non pas en haut, mais bien en arrière. L'empreinte nerveuse est trop nette sur la côte pour laisser quelques doutes à cet égard. Toujours, d'ailleurs, la dissection nous a montré les nerfs au contact de la gouttière osseuse. L'étude des formations qui recouvrent le segment musculaire nous paraît plus intéressante : c'est au travers d'elle que l'on doit passer pour la découvrir commodément.

Toutefois, signalons auparavant que le segment musculaire est en rapport intime par son bord interne avec la fourche nerveuse C^8-D^1, qui chemine au contact même de l'os, refoulant la plèvre qui tapisse la face inféro-interne.

La première côte, dans son segment musculaire, donne attache par

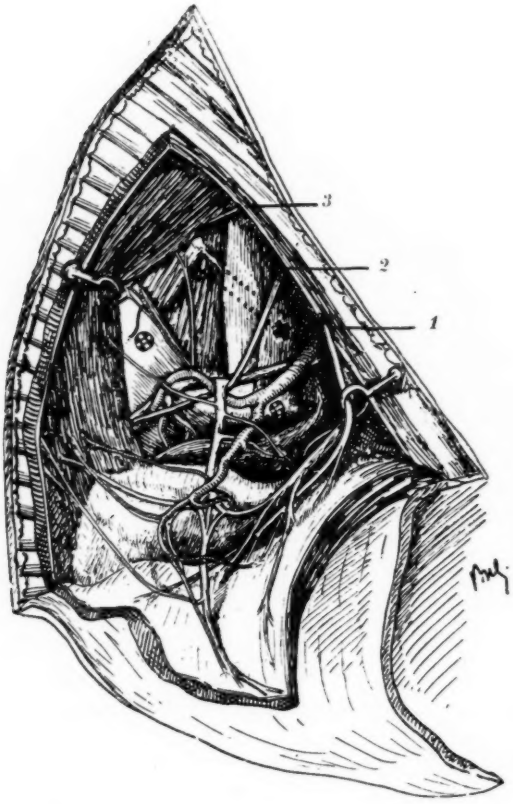

FIG. 9. — *Rapports extérieurs du segment moyen de la première côte.*

Le trapèze est sectionné et rabattu, l'angulaire écarté laisse voir la tubérosité de la première côte et deviner son trajet oblique à la face profonde du scalène postérieur (+), nettement au-dessus de la deuxième côte, (✣), du bord supérieur du grand dentelé et du bord supérieur de l'omoplate, plan sur lequel se bifurque l'artère scapulaire postérieure. En *1*, le spinal ; 2, le nerf du rhomboïde ; 3, le nerf de l'angulaire.

sa face supérieure au muscle scalène postérieur, par sa face externe au muscle intercostal externe. Ces muscles soit très rapprochés l'un de l'autre, et seule une mince intersection périostique, qui n'a même pas un millimètre de largeur, marque la présence de la côte, ainsi voilée par ces muscles. L'extrémité postérieure de la côte est marquée par le tendon brillant d'un faisceau de l'iléo-costal, au niveau de son attache sur la tubérosité de la côte et sur l'apophyse transverse de la première vertèbre dorsale.

Plus superficiellement, nous trouvons un véritable triangle musculaire formé par : *l'angulaire de l'omoplate* en arrière, oblique en haut et en avant, *le scalène moyen* en avant qui descend vers la deuxième côte et qui nous sépare du plexus brachial et de l'artère sous-clavière, *le grand dentelé*, transversal en bas. Par-dessus ces muscles s'étale le *trapèze*, et ses fibres sont obliques en haut et en dedans.

Mais nous avons de plus, indépendamment de ces muscles, un certain nombre d'organes *vasculaires* et *nerveux* entrant en rapport avec la première côte. Ils se disposent, nous semble-t-il, en deux plans.

Le plan profond est formé par : *le nerf de l'angulaire*, puis par le *nerf du rhomboïde, que croise à angle droit la première côte sur le scalène postérieur* ; *l'artère scapulaire postérieure* et le *nerf du rhomboïde* s'entrecroisent. L'artère scapulaire arrive là, issue de l'artère sous-clavière à sa traversée des scalènes, ou bien du tronc thyro-bicervico-scapulaire ; volumineuse, plus grosse qu'une radiale, elle passe au niveau de la base du triangle musculaire pour venir se diviser, au bord antérieur de l'angulaire, en deux branches, l'une superficielle, l'autre profonde par rapport au corps de ce muscle. Ces branches vont descendre dans la région dorsale. Le nerf du rhomboïde entoure d'une anse la scapulaire. On trouve encore des veines : leur disposition nous a paru présenter de nombreuses variations ; elles forment un lacis irrégulier autour des organes précédents. Sur un sujet, nous avons trouvé au milieu de tous ces organes un petit *ganglion lymphatique* très net, avec de nombreux canaux lymphatiques (ce sujet, d'ailleurs, avait au cou, à l'aine, etc., de nombreux ganglions hypertrophiés).

Le plan superficiel au contact même de la face profonde du trapèze est formé par le *spinal*, qui est oblique en bas et en arrière. Avec lui se trouvent des veines irrégulières, elles aussi, et une *branche artérielle*, issue de l'artère scapulaire postérieure, ou comme nous l'avons vu une fois, issue directement de la portion préscalénique de la sous-clavière.

Il nous a semblé que ces muscles, ces nerfs, ces vaisseaux formaient les éléments d'une véritable région, que nous avons proposé de désigner sous le nom de *région sous-scapulaire*. Son couvercle est le trapèze,

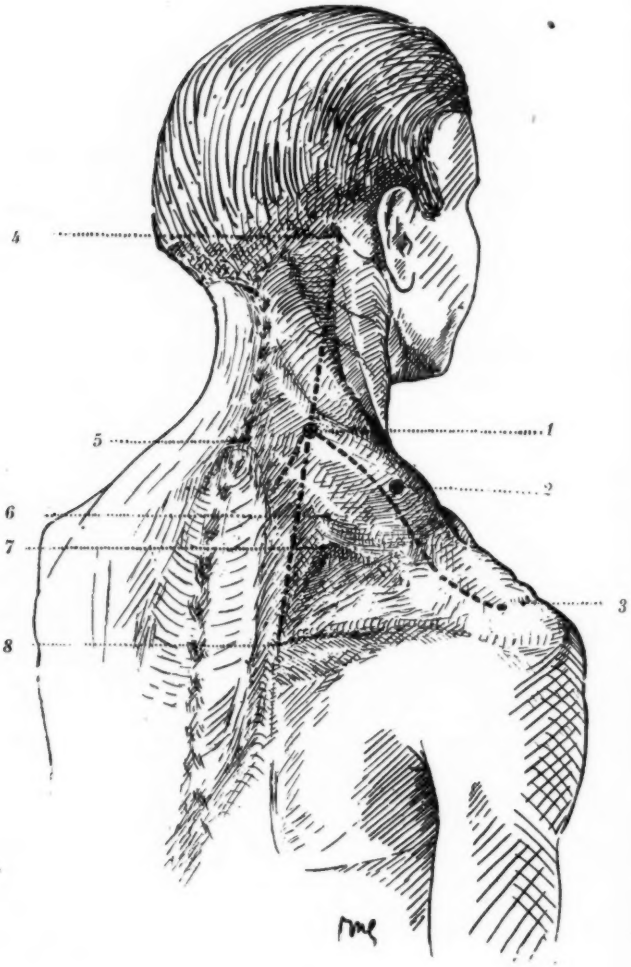

FIG. 10. — *Anatomie de surface de la première côte.*

1, angle postérieur, et *2*, angle antérieur de la côte ; *3*, articulation acromio-claviculaire ; *4*, bord postérieur de la mastoïde ; *5*, apophyse épineuse proéminente ; *6*, relief de la deuxième côte ; *7*, bord supérieur de l'omoplate ; *8*, extrémité interne de l'épine. (Croquis pris sur une jeune femme peu musclée.)

son cadre est formé par le triangle angulaire-grand dentelé-scalène moyen; son fond est constitué par la première côte, organe capital de la région. Dans cette région chemine une grosse artère, la scapulaire postérieure, et des nerfs dont le plus important est le spinal, puis le nerf du rhomboïde.

Par-dessus le trapèze se trouvent la peau, le tissu cellulaire sous-cutané, quelques veinules communiquant avec les veines plus profondément situées, quelques nerfs issus des branches sus-acromiales du plexus cervical superficiel.

La région sus-claviculaire contient le segment antérieur de la première côte, la région sus-scapulaire, le segment moyen, portion chirurgicale, qui méritait, croyons-nous, anatomiquement d'être individualisée.

Il constitue, d'ailleurs, le segment le plus superficiel de la première côte : sur les sujets peu musclés, on note souvent, à quelque distance de la clavicule, une voussure qui soulève les faisceaux antérieurs du trapèze. Le doigt sent en ce point une saillie osseuse : c'est l'angle antérieur de la côte. Cette voussure se perd en dedans, mais si l'on trace la ligne unissant le bord postérieur de la mastoïde à l'extrémité interne de l'épine de l'omoplate et que l'on enfonce l'index au milieu même de cette distance, on découvre une nouvelle saillie osseuse qui n'est autre que l'angle postérieur ou tubérositaire de la côte. Et, entre ces deux angles, le doigt peut suivre la continuité du segment moyen de la côte, orienté en arrière et en dehors, obliquement descendant en bas, en dehors et en avant à la face profonde du trapèze.

Une incision coudée (tracée d'ailleurs en pointillé sur la figure 10) qui remonte depuis l'articulation acromio-claviculaire jusqu'au niveau même de l'angle postérieur de la côte, et là s'incline en dedans et en bas, permet de découvrir aisément les deux premières côtes dans leur segment chirurgical. Taille et abaissement d'un lambeau de trapèze, libération du spinal, ligature et section de l'artère scapulaire postérieure, découverte du nerf du rhomboïde, tels sont les différents temps de la technique opératoire, anatomiquement réglée, que nous avons préconisée pour la découverte et l'exérèse du segment moyen de la première côte et de la portion juxta-angulaire de la deuxième côte.

RECUEILS DE FAITS

CHORDOME PRIMITIF MALIN DE LA POCHE DE LUSCHKA

par

R. ARGAUD et D. CLERMONT (de Toulouse)

Les quelques observations de chordome signalées dans la région nasopharyngienne paraissent, presque toutes, ressortir à une propagation transbasilaire d'une néoplasie primitivement intracranienne. La tumeur pharyngienne qui, d'habitude, attire l'attention n'est, la plupart du temps, qu'un fragment d'une tumeur initiale du clivus qui, après perforation de la plaque basilaire, vient s'interposer, dans l'épaisseur du tissu rétropharyngien, entre la base du crâne et la muqueuse de l'arrière-bouche. Wegelin, Mathias, etc., ont relaté des exemples d'une semblable évolution néoplasique, et Link eut même l'avantage de pouvoir étudier des fragments biopsiques d'un chordome nasopharyngien et d'en retirer tous les bénéfices des fixations immédiates. Ordinairement, en pareil cas, des troubles cérébraux témoignent d'une tumeur intracranienne, et lorsque, par exception, ces troubles ne sont pas mentionnés, le reste de l'observation n'autorise guère à les considérer comme inexistants. La notion de primitivité tumorale ne saurait évidemment découler des seuls symptômes exclusivement et objectivement localisés à une région néoplasique.

L'intérêt du cas que nous allons relater réside précisément dans la genèse extra-cranienne d'un chordome développé aux dépens des vestiges chordaux, au voisinage de la poche de Luschka. C'est un rare exemple, peut-être le seul aussi nettement établi, d'un chordome vraiment primitif de la région nasopharyngienne. Mais, avant toute description, nous allons réunir et résumer brièvement les observations sur le chordome nasopharyngien.

I. Cas de Linck. — Le sujet étudié par Linck était un Lithuanien, d'âge moyen et de bonne constitution, qui s'était présenté à une clinique otologique de Kœnigsberg pour « otite moyenne et perforation du tympan » ; il était, en outre, atteint, depuis six mois, de strabisme de l'œil gauche. Le sujet guérit après trépanation mastoïdienne.

Quatre semaines après, on observe, sur le côté gauche de la voûte palatine et de la cloison des choanes, une tumeur grosse comme un œuf de pigeon. Pas de pus à la ponction ; mais l'incision permet de retirer des amas d'une substance ayant la consistance d'une gelée tremblotante. D'autre part, l'examen structural de quelques fragments biopsiques permet de porter le diagnostic de chordome.

L'examen clinique, minutieusement poursuivi, relève des troubles dans la sphère physiologique des nerfs craniens ; le réflexe cornéen gauche est réduit ; la sensibilité tactile de la langue et de la joue sont plus faibles à gauche qu'à droite. Le nerf VI gauche est paralysé ; le sens de l'orientation est également diminué (VIII) ; la sensibilité du IX est réduite dans la partie postérieure de la langue et du pharynx ; les impressions gustatives sont également émoussées ; le récurrent est paralysé ; pas de tuméfaction du nerf optique ; les réflexes sont normaux.

Le sujet quitte la clinique.

Se basant sur les faits cliniques, en particulier sur les symptômes nerveux, Linck admet que la tumeur, en bouton de manchette, était formée de deux moitiés, l'une intracranienne, l'autre pharyngienne, réunies entre elles par un pont néoplasique à travers le clivus.

II. Cas de Hellmann. — Le patient était un homme de trente ans qui, depuis deux ans, souffrait de surdité avec sensation d'obstruction des fosses nasales et, en dernier lieu, d'une certaine diplopie ; le facial droit était paralysé.

A l'inspection, on voit que l'épipharynx renferme une tumeur ronde et compacte qui obstrue les choanes. Le nerf optique n'est pas tuméfié. Pas de troubles cérébraux. Rien de particulier à la radiographie de la base du crâne. L'examen microscopique des fragments biopsiques laisse voir des cellules physaliphores isolées ou groupées en îlots. En plusieurs endroits, les cellules à protoplasma granuleux plus abondant sont rangées en cordons carcinomatoïdes ou en alvéoles. La musculature nasopharyngienne est envahie çà et là. Par ailleurs, les éléments cellulaires ressemblaient plutôt à ceux d'un sarcome.

L'absence de troubles cérébraux pouvait faire songer à un chordome primitif du nasopharynx ; mais il importe de retenir les manifestations de diplopie et de paralysie du facial droit.

III. Cas de Fabricius Möller. — Un apprenti forgeron, âgé de seize ans, à l'aspect adénoïnien, respirait, depuis sept ans, difficilement par le nez et dormait en ronflant, la bouche ouverte. On pouvait voir, au fond de la cavité buccale, surtout à droite, le pôle inférieur arrondi d'une tumeur qui s'étendait de la voûte palatine au palais mou.

On pratique, le 28 février 1918, une incision profonde qui libère une masse gélatineuse, ce qui permet la libre respiration par le nez.

Mais le bien-être est de courte durée et, de nouveau se forment dans le nasopharynx des masses néoplasiques qui entravent la respiration. Le 5 août, on pratique l'ablation de la tumeur à travers une large incision du palais mou ; tamponnement et suture du palais mou. Le 3 septembre, nouvelle réci-

dive ; mais le sujet refuse, cette fois, toute intervention et reprend son travail.

Histologiquement, la tumeur est formée de cellules physaliphores, isolées ou groupées, en amas, au sein d'une substance unissante, homogène et métachromatique. Cette substance est parcourue par des trousseaux collagènes.

IV. — Cas de Grossmann. — Un homme de vingt-quatre ans se présente avec une tumeur compacte de la paroi postéro-supérieure du nasopharynx, qu'elle recouvre presque entièrement. Elle pénètre, en outre, dans les deux narines par les choanes, et descend, d'autre part, jusqu'au voile du palais..

Par l'opération de Hajek, on aperçoit une large origine à la fois dans la base du crâne et dans la paroi pharyngienne postérieure.

Après réclinaison de la tumeur, le doigt de l'opérateur perçoit, à la base du sphénoïde, des fragments osseux rugueux et irréguliers. Le diagnostic histologique est celui de chordome malin. Les cellules physaliphores baignent, isolées ou groupées dans une substance homogène métachromatique. Cellules riches en glycogène. Traitement par la radiothérapie.

Six mois après, on peut remarquer à l'inspection l'aspect anormal de la cloison osseuse, une large perforation du palais osseux, la nécrose de la luette et de nombreuses portions osseuses.

La radiographie montre, en outre, que la prolifération tumorale s'étend des os de la base du crâne vers l'intérieur de la boîte cranienne.

Et cependant aucun trouble nerveux n'est signalé dans cette observation.

V. Cas de Hirsch. — Au Congrès de rhino-laryngologie de Vienne *(novembre 1923)*, Hirsch, au cours de la discussion qui suit la communication de Grossmann, rappelle simplement qu'il a opéré un chordome nasopharyngien avec perte de substance du palais mou. Il s'échappa de l'incision une gelée. La guérison paraissait établie lorsque, un an après, le malade se représenta avec une récidive dans la voûte buccale. Les ganglions n'étaient pas pris.

CAS PERSONNEL

Chordome malin primitif de la poche de Luschka.

Il s'agit d'une malade de quarante-huit ans, Mme D..., traitée d'abord pour un polype nasopharyngien. A la suite d'une gêne respiratoire de plus en plus accusée au niveau des fosses nasales, elle avait consulté un oto-rhino-laryngologiste qui, après avoir fait le diagnostic précité, avait enlevé, à la pince-gouge, ce soi-disant polype, encore peu volumineux. Plusieurs mois après, les mêmes symptômes étaient réapparus ; même gêne de la respiration nasale avec, en outre, une sensation de pesanteur : « profondément, entre les yeux ». Pas d'hémorragies, pas de troubles oculaires.

A l'examen, on constate une tumeur du volume d'une noix qui recouvre l'orifice postérieur des fosses nasales et refoule le voile du palais près de son bord antérieur. Au toucher digital, on se rend parfaitement compte que cette tumeur dure, régulière, est indépendante des fosses nasales et que sa base d'implantation est tournée vers la base du crâne. L'extrémité de l'index peut, avec une légère insistance, passer entre le bord postérieur du vomer et la face antérieure de la tumeur.

La tumeur est abrasée par voie antérieure (trans-sinuso-faciale) sans anesthésie générale, avec l'assistance de M. le professeur Bardier. On se rend

aisément compte qu'elle ne comporte aucune portion osseuse ; elle est détachée de l'os au bistouri, au ciseau et à la pince-gouge, mais l'os basilaire est intact. La surface osseuse, dénudée, se montre, au toucher, régulière, lisse, ni creusée ni envahie par la tumeur.

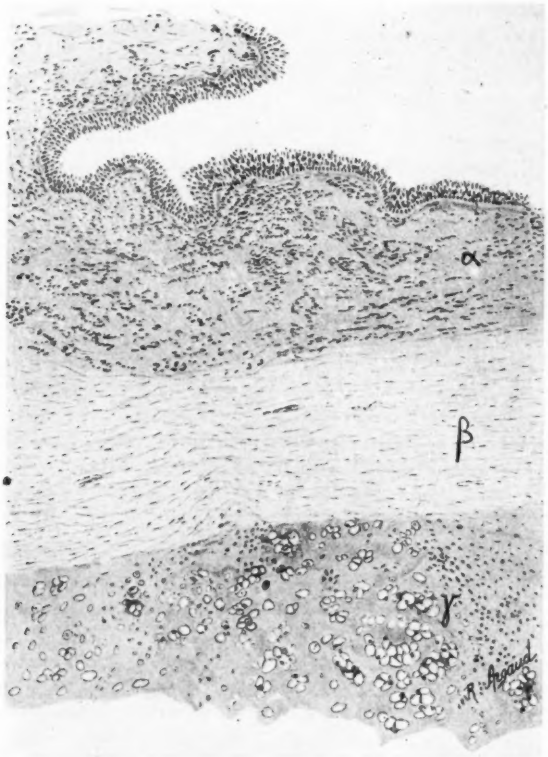

FIG. 1. — *Coupe médio-sagittale* intéressant : α, la muqueuse nasopharyngienne au voisinage de la poche de Luschka ; β, la lame fibreuse de Frorief, et γ, la portion superficielle du chordome.

Ocul. compens. 6 Zeiss; obj. 7 Leitz; chambre claire Verick; plan à 45°

On voit immédiatement, au microscope, que la tumeur fait tellement corps avec la muqueuse pharyngienne, qu'il est impossible de décrire l'une sans l'autre. La néoplasie paraît avoir évolué en plein chorion ou, d'une façon plus précise, en pleine lame fibreuse pharyngienne.

Dans sa portion culminante, la surface tumorale n'est plus séparée de la

cavité nasopharyngienne que par une muqueuse mince, laminée, mesurant à peine 200 μ. Partout ailleurs, cette muqueuse tend à reprendre son épaisseur habituelle et présente à considérer les particularités structurales qui caractérisent la paroi pharyngienne au voisinage de la poche de Luschka.

L'épithélium est primastique stratifié à quatre ou cinq assises ; il dessine une invagination comparable à celle de la poche de Luschka. Le chorion, très dense, riche en cellules fusiformes, est infiltré de polynucléaires à disposition souvent vermiforme. Les amas de ces neutrophiles déroulés sont, par endroits, tellement compacts, que le chorion en est comme tatoué. Immédiatement au-dessous se trouve une lame fibreuse presque entièrement privée d'éléments

FIG. 2. — *Microphotographie de quelques groupements cellulaires* (stade physalifore)

cellulaires et au sein de laquelle a proliféré la tumeur qui nous intéresse. (Fig. 1.)

C'est par une transition ménagée que l'on passe de cette lame nacrée aux groupements physaliphores. Les physalides sont particulièrement nombreuses à la périphérie tumorale, si bien qu'à un faible grossissement, on a l'impression d'une gangue amorphe creusée de vacuoles souvent confluentes. Le fort grossissement montre qu'il s'agit de cellules chordales au stade vésiculeux. (Fig. 2.) Leur noyau, très hétérométrique (de 8 à 40 μ et plus), est également polymorphe. Il apparaît tantôt finement grenu et parfaitement sphérique, tantôt clair, mono ou binucléolé, court ou allongé, parfois à contour polycyclique. Le protoplasma physaliphore se continue d'une cellule à l'autre, formant ainsi un syncytium. (Fig. 3.)

Certains noyaux sont vacuolisés comme dans certaines cellules spléniques

(nucleus physaliphoreus). Il est à remarquer comme l'a montré, le premier, Mattheus-J. Stewart, qu'une sorte de balancement existe entre la vacuolisation du protoplasma et celle du noyau. Dans les zones tumorales, où les physalides protoplasmiques sont extrêmement abondantes, les noyaux restent compacts ; au contraire, ils peuvent être vacuolisés dans les zones où les cellules ont un protoplasma plus tassé.

Vers la portion centrale de la tumeur, les éléments cellulaires changent complètement d'aspect. Leur protoplasma plus dense, souvent même sans aucune vacuole, est parfaitement limité, bien individualisé, si bien que les cellules, nettement serties superficiellement, sont groupées en cordons pleins. (Fig. 4.)

FIG. 3. — *Cellules chordales formant un syncytium.*

Il existe, dans ces cordons, une extrême variabilité métrique et morphologique des éléments constitutifs. Une abondante substance amorphe sécrétée sépare, les uns des autres, ces cordons le plus souvent rameux. De pareils objets répondent évidemment aux éléments les plus jeunes de la tumeur, qui sont encore en pleine activité d'élaboration sécrétoire. Quelques cellules, en particulier, ont leur protoplasma tout ponctué de grains de sécrétion. Au fur et à mesure que la sécrétion s'établit ; que les vacuoles se creusent, augmentent et confluent, les contours cellulaires s'estompent et disparaissent ; de telle sorte que, lentement, s'établit la forme syncytiale, traduction anatomique d'une phase d'épuisement physiologique et non d'un stade initial. L'activité fibroplastique se manifeste, également, dans les cellules tumorales périphériques, au voisinage immédiat de la nappe fibreuse, par le même processus

que celui déjà décrit dans notre mémoire sur le chordome sacro-coccygien (1).

La relation du simple examen clinique suffirait à dissiper les doutes que l'on pourrait avoir sur l'origine extra-cranienne de cette tumeur : elle soulevait, en effet, la muqueuse pharyngienne au niveau de la bourse de Luschka et venait buter contre le bord postérieur du vomer ; elle ne présentait enfin aucune adhérence avec l'apophyse basilaire qui, après l'ablation néoplasique, était lisse, intacte, sans la moindre érosion.

Mais c'est l'investigation structurale qui vient surtout établir nettement l'origine pharyngienne de ce chordome. On ne saurait jeter un regard sur nos figures 1, 2 et 3, sans revoir par la pensée les dessins de Linck relatifs aux

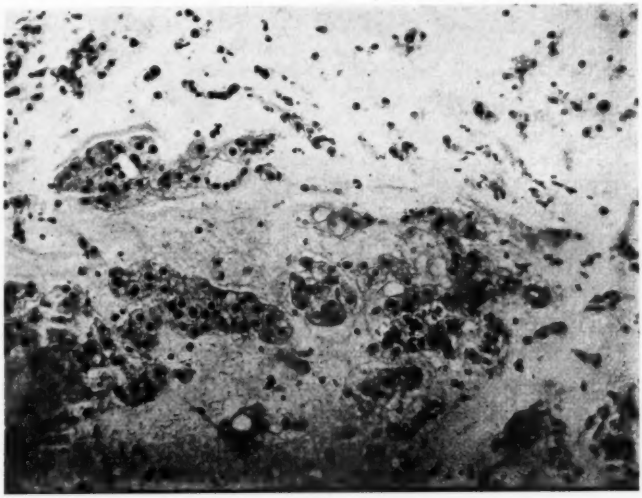

FIG. 4. — *Cellules chordales serties à leur périphérie et groupées en cordons carcinomatoïdes.*

rapports chordopharyngiens et aux diverses modalités cytologiques de la chorde pharyngienne chez le fœtus humain (*Anat. Hefte*, H. 128, 1911). C'est la même disposition histotopographique par rapport à l'épithélium naso-pharyngien, le même hétéromorphisme cellulaire, la même hétérométrie nucléaire que dans ces dessins, surtout que dans ceux qui représentent la structure notochordale des fœtus III et XII. C'est dire que, dans le chordome malin que nous décrivons, les cellules chordales ont conservé, en plus de leur situation relative, leur forme primitive, la forme fœtale du début ; tandis que, dans les chodormes bénins, les cellules plus évoluées ne répondent, ainsi que Linck l'a démontré, qu'à des transformations plus ou moins distales des objets constitutifs du cordon initial de la chorde fœtale.

(1) *Le chordome sacro-coccygien.* — Fournier, Toulouse.

Il est probable que la malignité chordomateuse est précisément conférée, ici, par le maintien à l'état fœtal, durant une longue période, d'éléments cellulaires ayant conservé leur potentiel formatif du début ; des causes hypothétiques : exostose légère, néoformations vasculaires, hormones anormalement sécrétées, etc..., ont pu déclancher cette activité génétique, restée jusqu'alors en sommeil. Mais, contrairement à ce qui se produit habituellement dans beaucoup d'épithéliomas, l'incitation proliférative n'a pas déterminé la mise en jeu du mécanisme diérétique ; nous n'avons pu observer, dans nos préparations, la moindre image caryocinétique. Les dispositions fréquentes, en bissac ou polycycliques, des noyaux laissent présumer que la multiplication nucléaire est surtout due à des divisions directes.

Enfin ce chordome était principalement inclus et fragmenté dans l'épaisseur d'une nappe fibreuse, presque sous-épithéliale, qui, par sa consistance, l'épaisseur de ses fibres et sa topographie, correspondait au trousseau inconstant de Frorief. Et l'on sait combien ce faisceau occipitopharyngien fut précieux, pour Linck, dans la recherche des nodules chordaux dispersés au sein des parties molles du pharynx embryonnaire : « *... Dès qu'apparaissaient, dans les coupes sériées, des fibres conjonctives plus grossières, on pouvait compter sur la présence de foyers chordaux isolés ; et ceci est un point de repère d'autant plus important que la chorde peut, à l'occasion, présenter d'importantes ondulations dans le plan frontal.* »

En résumé, la tumeur que nous venons d'étudier est un chordome malin primitif de la paroi nasopharyngienne, au voisinage de la poche de Luschka. Ce chordome s'est développé aux dépens d'un ou de plusieurs de ces nodules chordaux inclus dans les parties molles du nasopharynx et vestiges d'un morcellement tardif de la chorde extra-crânienne ou, comme le présument certains auteurs (A. Weber, Augier), d'un développement particulier par métamérisation.

BIBLIOGRAPHIE

1. Linck (A.). — « Chordoma malignum » (*Ziegl. Beitr.*, Bd. XLVI, S. 573, 1904). Id. — « Beitrage zùr Kenntnis der menschlichen chorda dorsalis im Hals Kopfskelett, ihre Entwickelung in der ersten Hälfte des fötallebens und ihre Beziehungen zùr Anatomie des Nasenrachenraums und zùr Geschwulstbildung an der Schädelbasis » (*Anat. Hefte*, I. abt., Bd. XLII, H. 128, S. 605, 1911).
2. Möller (Fabricius). — « Ein Fall von Chordome malignum mit Einwachsen in den Pharynx » (*Hopitalstitlende*, Bd. LXII, n. 29, S. 849, 1919 ; *Ref. Mschr. f. Ohrhlk.*, Bd. LIV, S. 983).
3. Hellmann (K.). — « Ein malignes Chordom des Nasenrachenraums Verh. d. Ges. deutsch. Hals » (*Nasen. und ohrenärzte*, Nürnberg, 1921 ; Leipzig, 1921 ; Kabitzsch., S. III).
4. Grossmann. — « Fall von malignem Chordom des Nasenrachenraums » (*Präparat. Mschr. f. Ohrenhlk und Lar. Rhin.*, Bd. LVII, S. 610, 1923).
5. Hirsch. — *Mschr. f. Ohrenhlk. und Lar. Rhin.*, Bd. LVII, S. 1052, 1923) ; — « Vereinsberichte » (*Wiener Laryngo-climologische Gesellschaft*, Sitzung vom 6 novembre 1923).

UN CAS SURAIGU DE LA MALADIE DE HEINE-MEDIN

COEXISTENCE DE LÉSIONS ANCIENNES DE LA SUBSTANCE GRISE MÉDULLAIRE LOMBO-SACRÉE AVEC LES LÉSIONS RÉCENTES ET DIFFUSES DU NÉVRAXE

par

G. MARINESCO et St. DRAGANESCO

Une femme, âgée de trente-six ans, entre à l'hôpital avec un enfant atteint de poliomyélite. Deux jours après, elle éprouve brusquement un malaise, de la céphalalgie violente, des bourdonnements d'oreilles, des vomissements ; puis s'y ajoute un état fébrile (39°4 le soir),

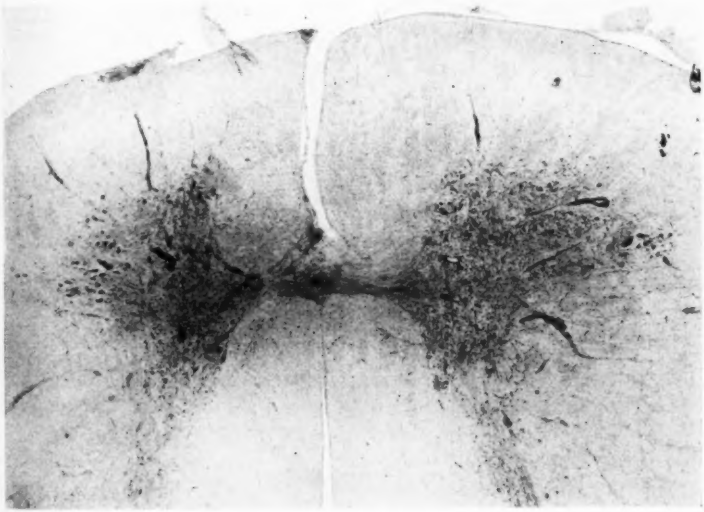

FIG. 1. — *Moelle cervicale.*

On voit des manchons d'infiltration périvasculaire autour de veinules de la corne antérieure et des vaisseaux radiculaires. On aperçoit également des foyers inflammatoires dans la substance blanche latérale.

des troubles de la déglutition et de la respiration et une paralysie faciale du côté droit ; ensuite, des troubles vestibulaires manifestes, consistant en une déviation tonique des bras étendus vers la droite, avec tendance à la chute. Le troisième jour, son état s'aggrava vers le soir, la température monta à 40° et la malade succomba brusquement, après une ponction lombaire. Dans le liquide céphalo-rachidien, on a trouvé quatre cents éléments, surtout des polynucléaires. L'examen histolo-

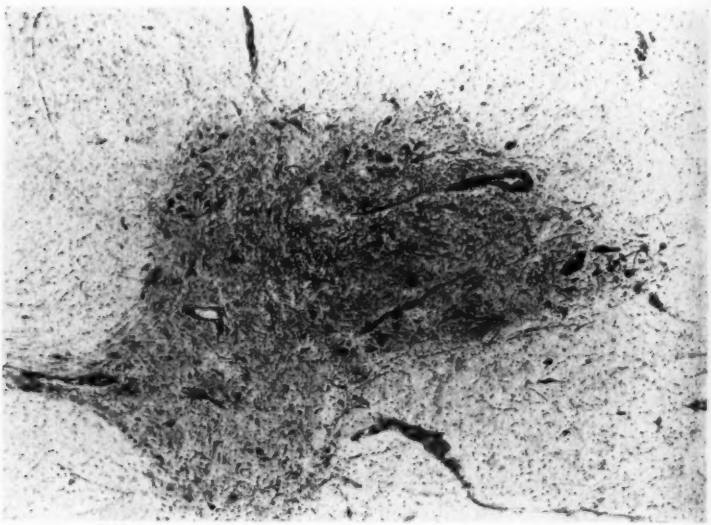

FIG. 2. — *Corne antérieure droite de la moelle cervicale.*
Lésion inflammatoire périvasculaire vue à un moyen grossissement.
On voit aussi les nodules poliomyélitiques disséminés entre les cellules nerveuses.

gique nous a permis de constater, dans la région lombo-sacrée, un foyer ancien de poliomyélite et dans les régions dorsale, cervicale, dans le bulbe et la protubérance, dans le corpus dentatus et la portion paraventriculaire du cervelet, dans les deux noyaux du moteur oculaire externe, dans les noyaux de Bechterew, l'embolus et les noyaux du toit, des foyers inflammatoires et des nodules poliomyélitiques. Il y avait également de pareils nodules et de l'infiltration dans la substance noire et dans la région infundibulo-tubérienne. Pas de lésions au niveau du striatum et du thalamus.

Les lésions, en général, ressemblent à celles constatées dans l'encéphalite épidémique et dans la rage ; et même on retrouve des nodules semblables à ceux décrits par Babès sous le nom de nodules rabiques, mais il y a, en outre, des nodules de nécrophagie des cellules nerveuses, qu'on n'a pas rencontrés ni dans la rage ni dans l'encéphalite épidémique.

L'intérêt de cette observation réside dans le fait de la coexistence de deux sortes de lésions : des lésions anciennes de polyomyélite et d'autres,

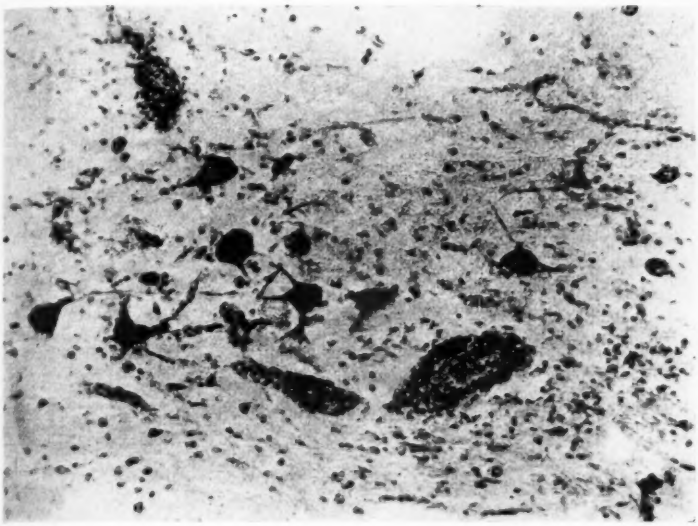

FIG. 3. — *Un point de la préparation précédente vu à un plus fort grossissement.* A côté des cellules nerveuses apparemment saines, on voit l'infiltration périvasculaire et quelques nodules poliomyélitiques.

toujours de poliomyélite, qui ont évolué d'une façon suraiguë, la malade étant morte après trois jours de maladie ; puis dans la diffusion des lésions, car la poliomyélite dite de l'enfance ne se limite pas à la moelle épinière, mais elle peut aussi intéresser, de bas en haut, la moelle, le bulbe, la région paraventriculaire, les noyaux du cervelet, le locus cœruleus, la substance noire et les noyaux du tuber.

Nos constatations histologiques nous conduisent à l'hypothèse qu'il peut exister une certaine affinité entre l'agent pathogène de la maladie de Heine-Medin, de l'encéphalite épidémique et de la rage.

REVUE GÉNÉRALE

LA CULTURE DES TISSUS « IN VITRO »

par

E. FAURÉ-FREMIET et B. EPHRUSSI

On sait depuis longtemps que des organes, des tissus ou des fragments de tissus peuvent *survivre* hors de l'organisme ; ce simple fait assure la possibilité des greffes.

Le terme « culture de tissus *in vitro* » présente une autre signification, car il indique que, dans certaines conditions, les cellules constitutives d'un tissu peuvent non seulement survivre, mais encore se nourrir, s'accroître et se multiplier hors de l'organisme.

Le grand intérêt de la culture des tissus *in vitro* peut être illustré aujourd'hui par de nombreux exemples pris dans le domaine des résultats acquis grâce à cette méthode même. Un des plus démonstratifs à ce sujet est l'expérience de Carrel et Ebeling (1922) sur l'action du sérum d'animaux d'âges différents sur la croissance des cultures de tissus. Ajoutant au milieu de culture dans lequel des fibroblastes se développent avec un taux de croissance constant et exactement connu, des sérums d'animaux d'âges différents, Carrel et Ebeling (1922) ont pu mettre en évidence une action inhibitrice de ces sérums, d'autant plus grande que l'animal donateur du sang était plus âgé.

Nous avons choisi cet exemple parce que l'expérience de Carrel et Ebeling dont il vient d'être question, est une de celles qui démontre le mieux que le fait même de faire partie d'un ensemble — de l'organisme avec son milieu intérieur — impose aux cellules et aux tissus certaines conditions complexes.

Mais le fait même qu'une telle expérience soit réalisable montre encore que, *in vitro*, dans des conditions bien analysées aujourd'hui, les cellules sont soustraites à ces actions complexes de la collectivité

ANNALES D'ANATOMIE PATHOLOGIQUE, T. V, N° 2, FÉVRIER 1928.

organique et que les mécanismes proprement cellulaires, restant seuls en cause, peuvent devenir l'objet de l'analyse physiologique.

Ces deux possibilités : celle d'étudier la cellule isolée, libérée de ses liaisons complexes, et celle d'analyser la nature de ces mêmes liaisons lorsque la cellule est intégrée dans un organisme, sont les deux principaux avantages d'une méthode qui ouvre véritablement une voie nouvelle pour les études tant anatomiques que physiologiques.

CONDITIONS ÉLÉMENTAIRES DE LA CULTURE. DONNÉES TECHNIQUES

Les conditions élémentaires de la croissance cellulaire ont déjà été étudiées par les fondateurs mêmes de la méthode de la culture des tissus (Harrison, Carrel, Burrows) ; leur connaissance s'est précisée en même temps qu'une technique perfectionnée s'élaborait. On s'est aperçu rapidement que trois conditions sont nécessaires à la croissance des tissus *in vitro*.

En premier lieu, un support solide sur lequel les cellules peuvent s'étaler ; ce substratum est représenté dans les techniques modernes de culture de tissus par un coagulum de plasma. C'est aussi ce substratum qui permet de découper facilement le fragment de tissu sans altérer ses éléments (1).

Mais un milieu liquide est en même temps nécessaire : dans les techniques qui utilisent le plasma coagulé comme support, ce milieu liquide est représenté par le sérum. On ajoute très souvent au plasma des solutions salines plus ou moins complexes et tamponnées. (Le pH et le point cryoscopique de ces liquides doivent naturellement correspondre à ceux du sérum sanguin.)

En deuxième lieu, la facilité d'échanges gazeux doit être assurée aux tissus explantés. L'étude histologique de gros fragments de tissus au bout de quelque temps de survie prouve, en effet, que leur centre (c'est-à-dire les points où la diffusion des gaz et des substances solubles doit être le moins rapide) est le lieu de dégénérescences et de nécroses cellulaires.

Pratiquement, cette condition est réalisée par la culture de très petits fragments de tissus enrobés dans une couche mince de plasma. C'est dans celle-ci que s'infiltrent les cellules mobilisées à partir du fragment initial et les éléments néoformés qui résultent de leur prolifération (fig. 1).

(1) On a cherché à remplacer le plasma par des substances diverses : gélatine, agar, fils de soie, fils de coton, etc. Mais la consistance et surtout la structure spéciale de ces substances conviennent moins bien aux tissus que le coagulum de fibrine, de sorte que jusqu'ici celui-ci reste le meilleur des supports proposés. Il serait cependant d'un grand intérêt de pouvoir le remplacer par une substance moins complexe.

Ces deux premières conditions (structure du milieu, échanges gazeux) étant réalisées, on obtient déjà une bonne *survie* des fragments explantés et même un début de multiplication cellulaire. Mais une troisième condition est nécessaire, car au bout de quelque temps, de l'ordre de quelques jours à l'ordinaire, on assiste à la mort du tissu explanté. Deux hypothèses (également vérifiées comme nous le verrons) viennent alors à l'esprit. La mort des cellules peut être causée soit par l'épuisement des

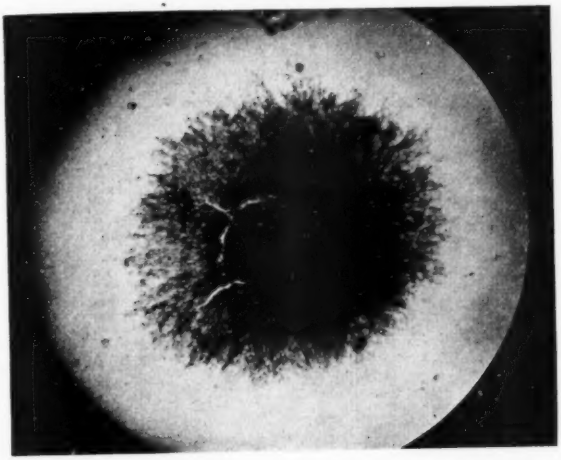

FIG. 1. — *Aspect d'un fragment de cœur embryonnaire de poulet après quarante-huit heures de culture « in vitro ».*
Le fragment explanté est entouré de cellules émigrées et proliférant dans le coagulum de fibrine.

substances nutritives contenues dans le fragment initial, soit par l'accumulation des produits toxiques du métabolisme cellulaire. Si en effet, conformément à ces deux possibilités, on fournit d'une part aux cultures un aliment convenable, représenté jusqu'à ces derniers temps par du jus de tissus embryonnaires, et si, d'autre part, on élimine les produits du métabolisme cellulaire soit par des lavages du milieu, soit par le repiquage fréquent des cultures dans des milieux frais, on obtient une véritable *culture* des cellules qui trouve son expression dans l'augmentation ininterrompue et illimitée de la masse de tissu.

*
**

A cette rapide revue des conditions élémentaires de la multiplication des tissus *in vitro*, nous devons, également de façon rapide, ajouter quelques détails techniques. Ceux-ci se rapporteront plus particulièrement à la culture des tissus d'animaux à sang chaud qui ont été le plus couramment étudiés et qui offrent les meilleures conditions techniques.

La prise de sang s'effectue de la meilleure façon avec des canules de verre vaselinées introduites dans les artères carotides ou les veines jugulaires. Les récipients (tubes à centrifuger) recevant le sang doivent être paraffinés et refroidis pour éviter une coagulation rapide ; quelques auteurs se servent dans ce but de l'héparine. Le sang recueilli dans les tubes est centrifugé dans la glace et conservé à la glacière après séparation des globules.

Le jus de tissu embryonnaire est préparé à partir d'embryons de sept à neuf jours (poulet) prélevés aseptiquement. Ces embryons sont broyés dans une presse spéciale. La purée de tissu est centrifugée (immédiatement, ou mieux, après plusieurs gels et dégels successifs) pendant dix minutes à 3-4000 tours. On se sert du liquide surnageant pur ou légèrement dilué par l'une quelconque des solutions salines physiologiques. L'une des meilleures est la solution de Tyrode, dont la composition est la suivante :

NaCl	8.0 grammes.
KCl	0.2 —
$CaCl^2$	0.2 —
$MgCl^2$	0.1 —
NaH^2PO^4	0.05 —
$NaHCO^3$	1.0 —
Glucose	1.0 —
Eau	1.000 cent. cubes.

Cette même solution sert à baigner la couche de plasma et on l'utilise encore pour les lavages, quand la culture est faite dans des grands récipients (boîtes de Carrel). Le lavage des cultures en goutte pendante, au cours du repiquage, peut se faire à l'aide de solutions moins complexes, le liquide de Ringer par exemple :

NaCl	9.0 grammes.
KCl	0.42 —
$CaCl^2$	0.25 —
Eau	1.000 cent. cubes.

Les repiquages doivent être faits dans cette technique toutes les quarante-huit heures, temps au bout duquel, à 39°, la masse de tissu est

généralement doublée. A ce moment, la culture est excisée du milieu, découpée en deux morceaux, lavée et replacée dans un milieu frais. L'emploi des boîtes de Carrel, contenant une quantité beaucoup plus grande de milieu, permet de faire les lavages tous les quatre jours seulement et de ne repiquer que toutes les trois semaines. Nous ne parlerons pas ici d'autres méthodes. Les techniques utilisées par Borrel (1926) et par de Haan (1927) répondent à des recherches particulières; les deux techniques décrites plus haut sont les plus répandues et certainement

FIG. 2. — *Zone de croissance des fibroblastes émigrés d'un fragment de cœur embryonnaire de poulet.*

les plus commodes : la méthode des cultures en goutte pendante est surtout avantageuse pour les recherches cytologiques ; celle en flacon de Carrel est certainement la plus appropriée pour des études physiologiques.

PREMIERS RÉSULTATS OBTENUS

Possibilité de cultures indéfinies. — Par ce qui vient d'être dit, on a certainement pu se rendre compte de la grande simplicité de la technique des cultures de tissus, simplicité qui constitue la meilleure garantie de la constance des résultats. L'élaboration de cette technique, simple et sûre, représente la première étape dans l'histoire de la méthode. Elle

a apporté, en même temps, un premier gros résultat : le fait même de la possibilité de la culture indéfinie *in vitro*. Actuellement, les cultures de Carrel, commencées en février 1912, vivent encore et atteignent ainsi la fin de leur seizième année d'existence.

Etat des tissus en culture. La question de dédifférenciation. — La première question qui se pose, en conséquence de ce premier fait, remarquable en lui-même, est celle de l'état des cellules en culture; à celle-ci est liée la question de dédifférenciation.

On a pensé pendant longtemps que les divers types des cellules cultivées *in vitro* se dédifférencient, c'est-à-dire perdent leurs caractéristiques histologiques et retournent toutes à un type commun de cellules embryonnaires. Léo Lœb (1897) a été amené à cette conclusion par l'observation des modifications que subissent les cellules épithéliales en culture ; cet auteur changea d'ailleurs plus tard son opinion. Champy (1912, 1913, 1914, 1915, 1920), qui reste le défenseur de cette thèse, précisa et développa la notion de dédifférenciation par ses observations sur les modifications dans la structure des cellules musculaires et des cellules de l'épithélium rénal cultivé *in vitro*, ainsi que par l'étude des cultures de testicule, etc. D'autre part, Uhlenhut (1915, 1916) fit des observations intéressantes sur les modifications des cellules épithéliales de la rétine en corrélation avec la consistance du milieu.

Mais les recherches postérieures de toute une série d'auteurs (Chlopin, Fischer, Ebeling) n'ont pas confirmé ces premiers résultats ou en ont modifié l'interprétation. Des cultures pures d'épithélium ont été obtenues par Fischer (1922) et Ebeling (1924) ; ils n'observèrent pas de modification profonde du type cellulaire. Fischer (1922) a obtenu des cultures pures de cartilage ; ces cultures sont bien typiques également. Enfin, pour ne citer encore qu'un exemple, on a pu cultiver du tissu nerveux. (Harrison, Lévi, Olivo, etc.) ; les cellules nerveuses ne changent point de forme, elles continuent à former des cylindraxes et montrent plutôt une légère différenciation *in vitro* (voir Olivo, 1927).

On a même constaté une *véritable différenciation « in vitro »* dans plusieurs cas encore. Drew (1923) a observé la kératinisation des cellules malpighiennes; Shipley (1916) a observé la formation *in vitro* de musculature contractile à partir d'un fragment de l'ébauche du cœur d'un embryon de poulet de vingt-quatre heures d'incubation. Ce même auteur a décrit la formation d'érythrocytes à partir de cellules dépourvues d'hémoglobine. Ainsi, dans nombre de cas, il ne peut être question de dédifférenciation. Il reste cependant le cas douteux de la musculature striée (Lewis et Lewis, 1917), et là encore la dédifférenciation ne va

pas assez loin pour que les cellules ne puissent pas être distinguées de fibroblastes, par exemple (Lewis R., 1920).

Il faut donc admettre que la majorité au moins des cellules cultivées jusqu'ici ne se dédifférencie pas *in vitro*. Ajoutons que les différences de forme observées entre les cellules des différents tissus cultivés sont accompagnées également du maintien de certaines fonctions physiologiques spécifiques : ainsi, par exemple, les cellules provenant de l'épi-

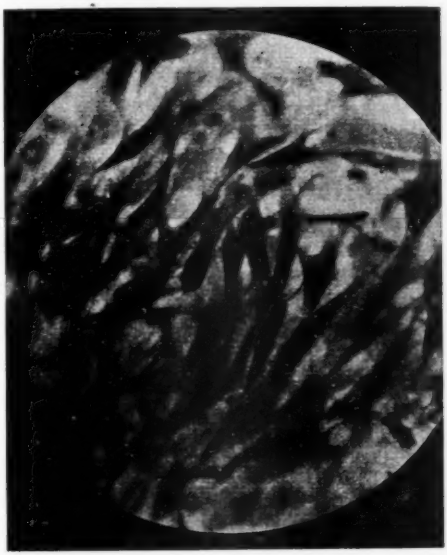

FIG. 3. — *Détail de la zone de croissance d'une culture de fibroblastes.*

thélium intestinal gardent *in vitro* la propriété de liquéfier le plasma par des ferments (Fischer, 1922).

Certes, les cellules en culture modifient leur forme. Déjà, la forme des cellules cultivées à la surface et à l'intérieur du coagulum de fibrine n'est pas la même. Mais ce sont là des résultats d'action purement mécanique qui n'ont rien à faire avec la dédifférenciation, laquelle suppose la perte de toute propriété spécifique ; ces transformations sont du reste à peine plus importantes que celles observées depuis longtemps au cours des processus inflammatoires ou cicatriciels (Cornil, Ranvier, Oppel).

Lignées cellulaires pures. — La conclusion à laquelle on est ainsi arrivé, à savoir que, *in vitro*, il y a maintien des propriétés spécifiques, est importante. Elle nous prouve qu'avec la méthode de culture de tissus nous avons en main le moyen d'étudier non seulement la cellule, mais les cellules diverses avec leurs diverses propriétés spécifiques.

Cette simple constatation nous indique l'importance des cultures pures, c'est-à-dire des lignées cellulaires d'un seul type (1).

Mais la culture pure n'est pas seulement une possibilité avantageuse; elle est, comme Carrel l'a souligné le premier, une nécessité si l'on veut vraiment approfondir la connaissance des propriétés cellulaires, si l'on veut établir « les relations qui existent entre l'aspect anatomique des cellules, l'état de leur activité et les conditions physico-chimiques de leur milieu », si enfin on veut connaître « le mécanisme de l'association des tissus entre eux et avec les humeurs » (Carrel, 1927).

Une seconde étape dans l'histoire de la culture des tissus a donc commencé avec l'établissement de quelques méthodes de cultures cellulaires pures.

Méthodes d'obtention des lignées cellulaires pures. — On peut obtenir des cultures pures de cellules d'un seul type par deux méthodes : l'une anatomique, l'autre physiologique. La première est fondée sur la possibilité, dans certains cas, d'isoler dans l'organisme des fragments composés d'un seul type de cellules; la seconde se base sur la propriété qu'ont certaines cellules de se multiplier et de se déplacer plus rapidement que d'autres, ou encore sur la résistance différente des divers types cellulaires à un même agent chimique ou physique. C'est ainsi qu'on peut obtenir des cultures pures de fibroblastes à partir d'un fragment de cœur : les différents types cellulaires qui composent le fragment explanté, y compris les cellules musculaires, dégénèrent assez vite. Seuls les fibroblastes se multiplient rapidement et, au bout de quelques repiquages, on obtient ainsi des cultures pures de ces éléments.

De même, si on cultive des fragments de rate, on a, au bout de quelques repiquages, des cultures pures de cellules réticulaires : les nombreux leucocytes contenus dans le fragment initial émigrent les premiers et dégénèrent dans le milieu.

La sensibilité à la chaleur des différentes cellules n'est pas la même : par ce moyen également, on a tenté la purification des cultures.

D'une manière ou d'une autre, on a déjà pu isoler en cultures pures un certain nombre de cellules et les entretenir pendant un temps pour ainsi dire illimité. Ainsi Carrel et Ebeling (1922) ont obtenu des cultures

(1) Remarquons d'ailleurs que déjà la question de dédifférenciation n'a pu être résolue que grâce à des cultures pures.

pures de fibroblastes et de monocytes du sang. Fischer (1922) a isolé, à l'état pur, et cultivé l'épithélium de l'iris; Ebeling (1924) l'épithélium thyroïdien; Kirby (1926) a cultivé l'épithélium du cristallin; Fischer (1922), des cellules cartilagineuses et des macrophages adultes. Enfin on a réussi la culture de macrophages et de fibroblastes sarcomateux, les premiers gardant *in vitro* leur malignité.

La majorité de ces cultures a été obtenue à partir de tissus embryonnaires de poulet, qui, pour plusieurs raisons d'ordre purement technique, se prêtent admirablement à de tels travaux. Mais on n'est pas forcément limité à ce matériel. Toute une série de travaux a porté sur des tissus d'autres animaux : rats, souris, par exemple. Rhoda Erdmann a porté ses recherches sur des tissus d'animaux à sang froid (voir Erdmann, 1922; des essais ont été faits en vue de la culture des tissus d'invertébrés (Zweibaum, 1924). Enfin Losee et Ebeling (1924) ont obtenu des cultures pures de fibroblastes humains. La culture pure est donc probablement possible, avec des modifications de technique à trouver, pour tous les types cellulaires et dans toute la série animale.

La méthode des cultures de tissus acquiert ainsi un champ d'action excessivement vaste. Elle devient applicable à la solution de problèmes très variés.

Quels sont maintenant les problèmes qu'on a pu aborder grâce à elle, quels sont les résultats qu'elle a déjà apportés, quelles sont les voies dans lesquelles elle est appelée à s'engager ?

Voyons successivement du côté physiologique, anatomique, anatomo-pathologique.

PROBLÈMES PHYSIOLOGIQUES ABORDÉS PAR LA MÉTHODE DES CULTURES DE TISSUS

Une méthode physiologique a, en premier lieu, besoin d'être quantitative. Or, *la méthode des cultures de tissus peut être une méthode quantitative.* Ebeling (1921) a montré la possibilité de mesures suffisamment précises pour que l'action d'un facteur quelconque agissant sur le taux de croissance de cellules en culture puisse être révélée par la simple évaluation numérique de la surface occupée par celle-ci.

Mais l'activité d'une culture dépend de trois facteurs au moins. Le premier est l'ensemble des caractéristiques propres aux cellules étudiées; le second est la présence de substances nutritives favorisant la division cellulaire et la croissance; le troisième est la présence ou l'absence de substances inhibitrices.

A) L'activité résiduelle des tissus. — Des fragments de cœur embryon-

naire explantés dans un milieu : plasma+solution de Tyrode ne survivent que quelques jours. Le plasma ne constitue donc pas un milieu nutritif pour les fibroblastes : à partir du plasma, ces éléments sont incapables d'effectuer la synthèse de leur protoplasme.

Cette constatation permet d'établir ce que Carrel (1924) appelle « l'activité résiduelle des cellules ». Ce même auteur a pu démontrer que l'activité résiduelle des cellules placées dans un milieu uniquement protecteur, mais non nutritif, diminuait avec l'âge de l'animal d'où provenait le fragment. Ainsi, des cultures de fibroblastes provenant d'un cœur d'embryon de dix-sept jours ont une activité résiduelle de 30 % moindre que celle des fibroblastes d'un embryon de huit jours. Les cellules se modifient donc au cours du développement et les différences réalisées progressivement sont indépendantes des facteurs externes.

B) Le problème de la nutrition cellulaire. Tréphones. Leur analyse. — Le deuxième facteur de l'activité des cultures est, comme nous l'avons dit, la présence dans le milieu de substances activantes. Il était logique de supposer qu'il s'agit là de substances nutritives, et Carrel avec ses collaborateurs, après avoir donné une démonstration brillante de ce fait, a pu analyser la nature de ces substances.

Carrel et Ebeling (1924) ont montré que des fibroblastes cultivés comparativement dans des milieux composés de fibrinogène en concentration constante, de jus embryonnaire en concentration constante également et de sérum en concentration variant de 0,1 à 70 % présentaient dans toutes les cultures le même taux de croissance, ce qui prouve que ces cellules n'utilisent pas les protéines du sérum.

Des cultures faites comparativement sur des coagulums de fibrinogène frais ou formolé présentaient également le même accroissement, ce qui prouve la non-utilisation du fibrinogène par les cultures.

Enfin, dans une autre série d'expériences, Carrel et Ebeling fournissaient à leurs cultures un milieu dont la teneur en fibrine et en sérum était constante, tandis que la concentration en jus des tissus embryonnaires variait de 0 à 80 %. La croissance de ces cultures était dans ce cas variable et, jusqu'à une certaine limite, proportionnelle à la concentration du jus de tissu. La conclusion de ces expériences est que le jus de tissus embryonnaires contient des substances alimentaires X, que Carrel a désignées sous le nom provisoire de *tréphones*.

Les travaux récents de Carrel et de ses collaborateurs ont jeté beaucoup de lumière sur la nature de ces substances.

Il a été démontré d'abord que seule la fraction protéique du jus de tissus embryonnaires peut servir d'aliment aux cultures de fibroblastes. La fraction du jus soluble dans l'éther est nettement toxique. Les amino-

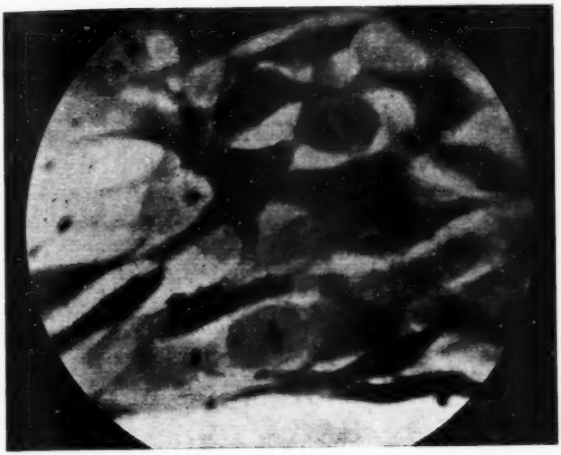

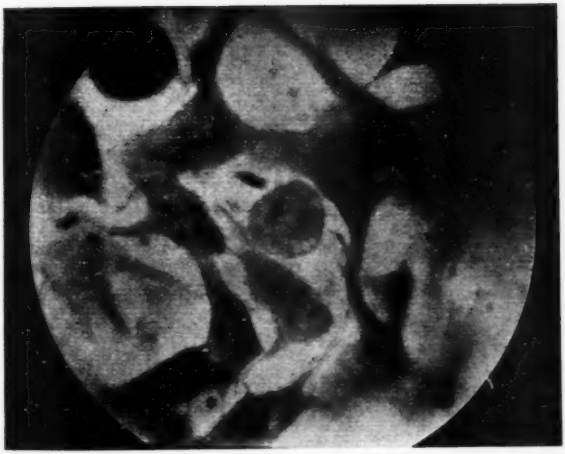

Fig. 4 et 5. — *Aspects de cellules en division dans la zone de croissance de cultures de fibroblastes.*

acides et autres substances dyalisables, ainsi que les combinaisons diverses de seize acides aminés ne sont pas utilisables; elles ne sont pas toxiques, comme autrefois (pour les acides aminés) l'affirmaient Burrows et Neymann (1917); elles sont même légèrement stimulantes pour le mouvement, et peut-être pour la division cellulaire, mais elles sont incapables d'entretenir les tissus d'une manière prolongée.

Par contre, la peptone de Witte constitue un bon aliment pour les cultures de fibroblastes. Or, cette peptone est constituée surtout par des protéoses. Baker et Carrel (1926) ont préparé des protéoses à partir de nombreuses substances protéiques; elles ont toutes été actives, et leur activité peut, de beaucoup, dépasser celle du jus de tissus embryonnaires.

Le degré d'activité de ces protéoses dépend uniquement du rapport : N total/N aminé. Par des hydrolyses plus ou moins poussées, Carrel et Baker ont pu obtenir une série de préparations donnant tout une gamme de valeurs de ce rapport: ils ont constaté qu'une certaine valeur était la plus favorable, ce qui prouve que les fibroblastes (comme les cellules épithéliales, d'ailleurs) n'utilisent les protéines qu'à un certain stade de dégradation.

C) Actions inhibitrice et stimulante du sérum. — Nous avons déjà parlé de l'action inhibitrice du sérum, laquelle croît avec l'âge de l'animal donateur de sang.

Baker et Carrel (1925), Carrel et Ebeling (1922), ont analysé de plus près l'action inhibitrice du sérum sur la croissance cellulaire. Ils ont pu montrer que la fraction de sérum précipitable par le CO^2 (globulines) produit une légère stimulation de la croissance des cultures. Mais cette action stimulante d'une fraction du sérum, due certainement à des substances nutritives analogues à celles qui se trouvent dans le jus de tissus embryonnaires, est toujours masquée par une autre action, inhibitrice. Fractionnant le sérum en ses constituants protéiques et lipoïdes, Baker et Carrel (1925) ont pu montrer que l'action inhibitrice du sérum est due principalement à la fraction lipoïdique.

Cellules productrices de tréphones (tréphocytes). — Carrel a pu observer que les leucocytes conservés à la glacière laissent diffuser des tréphones. Les lymphocytes sont capables, d'après cet auteur, de transformer les substances protéiques du sérum en une forme utilisable par les fibroblastes.

Les cultures de monocytes peuvent être entretenues dans un milieu dépourvu de jus de tissu embryonnaire. La croissance des cultures de fibroblastes s'arrête, au contraire, rapidement dans un tel milieu. Si, à de telles cultures de fibroblastes en inanition on ajoute une culture de monocytes, l'activité des fibroblastes reprend immédiatement. Il y a donc

dans l'organisme adulte une catégorie de cellules capables d'utiliser diverses substances protéiques et de les repasser aux autres tissus sous une forme directement utilisable par ces derniers. Carrel désigne cette catégorie de cellules sous le nom de « tréphocytes ». On devine quel rôle important cette catégorie de cellules doit jouer dans les processus régénératifs et cicatriciels.

⁂

Le problème de la nutrition cellulaire n'est qu'un des problèmes physiologiques avantageusement abordables par la méthode des cultures de tissus. Mais, jusqu'ici, c'est le problème le mieux étudié ; c'est pourquoi nous l'avons choisi comme exemple démontrant la valeur de la méthode. Cet exemple montre, encore une fois, que la méthode des cultures de tissus est, déjà dans son état actuel, une méthode physiologique précieuse, que des cultures aussi faciles à obtenir que des cultures de fibroblastes peuvent servir de réactif physiologique précis.

Peu de choses sont connues pour le moment en ce qui concerne les actions ioniques, les échanges respiratoires, le métabolisme des substances de différente nature, par exemple. Toutes ces questions pourront être étudiées avec profit grâce à l'application de la méthode des cultures de tissus, mais leur progrès dépend en grande partie du développement de sciences connexes, des techniques micro-chimiques, par exemple.

PROBLÈMES HISTOLOGIQUES ET CYTOLOGIQUES

Divers problèmes d'histologie et de cytologie ont déjà été abordés par la méthode des cultures de tissus. La culture en goutte pendante permet non seulement l'application de toutes les techniques cytologiques, mais encore offre une facilité très grande d'observation vitale. La possibilité de faire varier facilement le milieu de culture permet aux cytologistes de se rendre compte de l'action de différents facteurs sur les structures cellulaires et de juger du rôle des différents organites cellulaires dans tel ou tel processus physiologique.

Structure du protoplasma. — Toute une série d'observations intéressantes a été faite sur la structure du protoplasme de diverses cellules vivantes. (Carrel et Ebeling, Lévi, Lewis et Lewis et autres). On a pu se rendre compte de la réalité de certaines structures, telles que les mitochondries, les vacuoles, etc., observées après l'action des fixateurs histologiques.

Par contre, certaines structures réticulaires ou granuleuses du proto-

plasme, souvent observées après fixation, semblent être des artéfacts dus à l'action des liquides fixateurs.

Les variations de la consistance du protoplasme vivant ont été observées sous l'action de la pression osmotique du milieu (Hogue, 1919) du pH (Lewis, 1922 ; Lewis et Felton, 1921, etc.).

Les modifications de la structure des fibroblastes en fonction de l'activité physiologique de ces cellules ont été étudiées expérimentalement

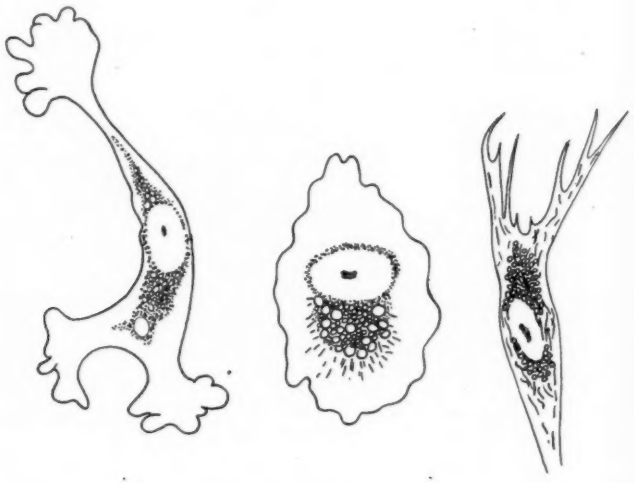

FIG. 6. — *Types de cellules en culture* (d'après CARREL et EBELING, 1926). *a*) Fibroblastes ; *b*) macrophage ; *c*) monocyte du sang. (Les mitochondries sont en noir ; les vacuoles colorables par le rouge neutre en blanc.)

par Carrel et Ebeling (1926). Plaçant des cultures de fibroblastes dans des milieux plus ou moins nutritifs, et augmentant ou diminuant de cette manière le taux de croissance des cellules, Carrel et Ebeling observèrent des différences marquées dans le nombre des vacuoles, ainsi que dans la forme des mitochondries et du noyau.

Le mouvement cellulaire. — Le mouvement des cellules, si important pour la compréhension des phénomènes tels que la phagocytose et la cicatrisation, par exemple, a pu être étudié par observation directe, ainsi que par l'étude des films cinématographiques.

Les types cellulaires les plus divers sont capables de se déplacer acti-

vement en formant des pseudopodes ; tel est le cas de cellules aussi spécialisées que les cellules du foie, de l'épithélium intestinal, et les cellules nerveuses elles-mêmes. La forme des pseudopodes est très variable, mais caractéristique de l'espèce cellulaire ; elle dépend aussi de l'état de la cellule et de la composition du milieu.

Cellules géantes. — La formation de cellules géantes autour de corps étrangers a été observée par toute une série d'auteurs. Lambert et Hanes (1911) observèrent des cellules géantes dans des cultures de la rate et de la moelle osseuse du rat. Ces cellules géantes, contenant de trois à cent noyaux, se déplaçaient activement et phagocytaient. Leur formation était très fréquente quand du plasma humain était ajouté au milieu de culture.

Les faits observés par Lambert et Hanes ont été revus dans des cultures de la rate également par Erdmann, Eisner et Laser (1926); Chlopin (1923) a observé des phénomènes analogues dans des cultures de tissus d'animaux à sang froid.

Lambert (1912) a observé la formation de cellules géantes dans des cultures de rate de poules, sous l'action de l'adjonction aux cultures de spores de *Lycopodium*. Les cellules géantes sont formées, d'après cet auteur, par les grands mononucléaires, les cellules de la pulpe, et par les cellules endothéliales. Les leucocytes ne prennent pas part à ce processus. De même, les cellules conjonctives ne semblent pas former des cellules géantes ; d'autre part, ces cellules ne phagocytent pas.

D'après Lambert, la lamelle de verre sur laquelle se produit l'étalement des cultures joue le rôle de corps étranger. Le même auteur (1912) observa des cellules géantes dans les tumeurs de souris, cultivées en plasma humain, mais il ne précise pas le mécanisme de leur formation.

Borrel (1926) en a observé de très grandes dans les cultures d'un sarcome de Rous faites suivant sa technique dans un flacon rempli de liquide. Lewis et Lewis ont décrit la formation des cellules géantes dans des cultures de cœur et d'intestin embryonnaire du poulet, faites en milieu liquide. D'après ces auteurs, les cellules géantes prennent naissance par amitose non suivie de plasmodiérèse.

Telle doit être aussi l'origine des cellules géantes observées fréquemment par Lewis et Webster (1921) et Maximow (1923) dans des cultures de tissus lymphatiques humains (voir plus bas). Barta (1926) attribue la formation des cellules géantes au manque d'oxygène, mais il ne donne pas de renseignements sur leur mode de formation.

Les relations intercellulaires. — Les relations qui existent entre les différentes cellules d'un même tissu ont pu être étudiées par la méthode des cultures *in vitro*. En donnant aux fibroblastes comme support des

filaments de coton, Fischer a réussi à isoler un seul fibroblaste dans une goutte de plasma. Il a constaté que des fibroblastes isolés de cette manière peuvent vivre assez longtemps et se déplacer, mais sont incapables de se multiplier.

De même des fragments de cultures ne peuvent se multiplier qu'à partir d'une certaine grandeur. Fischer attire l'attention sur toute une série de faits de cet ordre, ainsi que sur des aspects cytologiques, pour prouver l'importance des « ponts cytoplasmiques » qui unissent les cellules d'une culture. C'est par la voie de ces ponts que, d'après Fischer, s'exerce le contrôle physiologique de l'ensemble d'un tissu sur ses éléments constitutifs.

Les expériences que Fischer a exécutées avec des fragments de cœur embryonnaire (1924) et qu'Olivo (1926) a récemment confirmées ont vérifié cette manière de voir. Deux fragments de cœur placés dans une même goutte de plasma ne battent jamais synchroniquement. Les expériences de Fischer consistaient à placer côte à côte deux fragments de cœur d'embryon de poulet et à compter de temps en temps les intervalles entre les battements successifs de chacun des fragments. Les contractions des deux fragments ne deviennent synchrones et simultanées qu'au moment de la fusion des deux fragments. Dans quelques cas de fusion apparente, le synchronisme des battements ne s'établissait pourtant pas. L'examen histologique des coupes de ces cultures a montré alors que la fusion des deux fragments était faite par des fibroblastes qui empêchaient ainsi le contact direct des éléments contractiles.

Le fait de la conservation de l'unité physiologique d'un fragment de tissu explanté *in vitro* est donc incontestable. Nous venons de montrer que, d'après Fischer, le contrôle de l'ensemble du tissu sur ses éléments s'exerce par l'intermédiaire des « ponts cytoplasmiques » reliant les cellules entre elles ; l'existence de ces ponts est affirmée par toute une série d'auteurs (voir Cohn, Garten, Heidenhein, Kolossow, etc.).

Chambers a étudié, en se servant de la méthode de micro-dissection, les relations entre les cellules d'un certain nombre d'épithéliums. D'après cet auteur, dans la majorité des cas, les cellules sont simplement contiguës. Seulement, dans le cas de l'épithélium pavimenteux stratifié, il a dû conclure que les cellules sont réunies par des ponts cytoplasmiques : dans ce cas, l'altération d'une cellule produite par l'aiguille de l'appareil à micro-dissection se transmet immédiatement aux cellules voisines.

D'après Kredel (1927), qui se servait de la même méthode pour étudier la relation entre les cellules dans des cultures de mésenchyme, d'ectoderme amniotique, de l'endoderme, du foie, des endothéliums, etc., les liaisons entre les cellules de toutes ces cultures sont purement appa-

rentes ; les ponts cytoplasmiques sont, d'après cet auteur, des artéfacts de la fixation.

Enfin Garis (1924) conclut également de ses observations sur les mouvements des granulations intracellulaires colorées par le rouge neutre que les fibroblastes en culture ne forment pas de véritables syncytiums.

On voit, d'après ce qui vient d'être dit, que si la persistance de l'unité physiologique d'un tissu explanté est hors de doute, la question de la base anatomique de cette unité ne peut pas encore être considérée comme tranchée.

Relations entre tissus différents. Cultures mixtes. — Les relations entre les cellules appartenant à des tissus différents sont complexes et leur étude est à peine ébauchée.

Champy (1913), le premier, a cultivé côte à côte des tissus différents : épithélium et tissu conjonctif, par exemple. Il a pu constater que de telles cultures forment ce qu'il appelle un *système antagoniste*, dont les éléments ne se dédifférencient pas. Nous avons déjà discuté plus haut la valeur de cette notion de dédifférenciation. Mais ici le très grand intérêt des observations de Champy réside dans le fait indiscutable que deux tissus cultivés ensemble s'influencent mutuellement et s'imposent certaines conditions, dont l'analyse sera fort importante pour la compréhension des divers problèmes de morphogénèse et d'histogénèse.

Fischer (1922) a également cultivé de tels systèmes complexes (organismes intestinaux) constitués par des fragments d'intestin embryonnaire. Il semble que, contrairement aux cultures pures, ces complexes possèdent une limite de taille.

Ebeling et Fischer (1922) ont cultivé ensemble des vieilles cultures de fibroblastes et d'épithélium. Ils ont constaté que les deux tissus ne se mélangeaient jamais et gardaient toujours très distinctement leurs caractères histochimiques.

Dans l'épaisseur de la masse de fibrine, les épithéliums s'accroissent normalement en formant des membranes. Lewis, Drew, Fischer, ont pu montrer que, lorsque le coagulum de fibrine est habité par des fibroblastes, les cellules épithéliales se multiplient dans la masse des fibroblastes en constituant des formations tubulaires dont l'ensemble rappelle d'une manière frappante une structure glandulaire simple. Fischer fait remarquer que le déterminisme de ces formations tubulaires se réduit peut-être à l'action de facteurs simples tels que l'activité physiologique inégale des deux tissus en présence. Il a, en effet, observé quelquefois la formation de tubes dans des cultures épithéliales pures, et il a l'impression que leur développement peut être causé par le manque d'oxygène. Rappelons ici les remarques de Gadernatch et de quelques auteurs sur le

rôle que joue dans le plissement de lames épithéliales les différences de structure et de rigidité existant entre les deux pôles de leurs cellules.

Voyons maintenant enfin ce que la méthode des cultures *in vitro* peut apporter à l'anatomie pathologique et à l'étude du cancer. Ici encore, nous nous limiterons à quelques exemples.

PROBLÈMES ANATOMO-PATHOLOGIQUES.

La formation du tubercule. — En inoculant des bacilles tuberculeux dans des cultures de ganglions lymphatiques mésentériques, dans des cultures d'épiploon ou de tissu conjonctif intermusculaire lâche du Lapin, Maximow (1926) a pu reproduire *in vitro* les phases essentielles du processus tuberculeux. Cette méthode lui a permis de suivre la génèse des lésions et de déterminer l'origine de tous les éléments qui y participent.

Les cultures de tissu lymphoïde, par exemple, supportent bien la présence, dans le milieu de culture, des bacilles de Koch. Ceux-là se développent très bien dans ce milieu, en formant de grosses colonies à travers tout le fragment explanté et dans la zone de croissance de la culture. Des cultures mixtes de ce genre ont pu être entretenues par Maximow pendant un temps assez long, allant jusqu'à trois semaines.

Pendant ce temps, les différents éléments du tissu subissent des changements importants qui se superposent absolument aux images connues pour le processus tuberculeux observé dans l'organisme.

Dans ces cultures de tissus lymphoïdes, les *cellules réticulaires* sont les éléments les plus actifs. Ce sont elles qui s'emparent les premières d'une très grande quantité de bactéries. Sous l'action des bacilles, tous les constituants de la cellule subissent des modifications : leur cytoplasme s'hypertrophie, le noyau prend une membrane épaisse, le cytocentre s'hypertrophie également. Ces cellules ne montrent cependant aucun signe de dégénérescence. Même les cellules entièrement remplies de grosses masses de microbes se divisent fréquemment. Elles ont une tendance très nette à la formation d'amas. Ces cellules se transforment en polyblastes et finalement en cellules épithélioïdes.

Dans l'intérieur des cellules réticulaires, les bacilles de Koch se multiplient exceptionnellement ; dans la grande majorité des cas, on les y voit dégénérer et se transformer en granulations ou en pigment spécial.

Les cellules épithélioïdes, comme dans l'organisme infecté, se rassemblent en amas et forment ainsi le tubercule. Ce sont ces mêmes éléments qui, en se fusionnant d'une part (ce phénomène semble de beaucoup le plus important), et en se divisant par amitose d'autre part, forment des cellules géantes du type de Langhans contenant un grand nombre de

noyaux. Le pouvoir digestif de ces cellules géantes semble très considérablement accru.

La multiplication des *lymphocytes* semble, d'après Maximow, stimulée par la présence des bacilles de Koch. Ils se multiplient énergiquement, leurs mouvements amiboïdes sont très actifs.

Comme les cellules réticulaires, les lymphocytes ont une tendance très marquée à la formation d'amas. Ces amas sont fréquents dans le liquide surnageant de la culture. Mais leur formation est particulièrement importante autour des grandes cellules polyblastiques et des cellules géantes.

Après huit à dix jours de vie *in vitro*, une grande quantité de lymphocytes se transforme par hypertrophie en grands lymphocytes basophiles. D'autre part, on trouve dans ces cultures tous les stades de transformation de lymphocytes en grandes cellules amiboïdes du type polyblastique qui, comme les polyblastes d'origine réticulaire, se transforment en éléments épithélioïdes. Les lymphocytes phagocytent quelquefois des bacilles de Koch ; toutefois, cette phagocytose ne devient véritablement active que lorsque les cellules prennent un aspect épithélioïde.

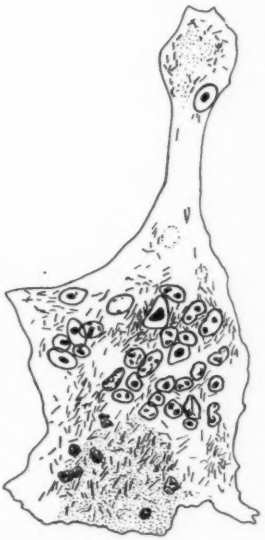

FIG. 7. — *Cellule géante d'un tubercule formé « in vitro »* (d'après MAXIMOW, 1926). La cellule contient de nombreux bacilles de Koch.

Les *fibroblastes* ne semblent pas être influencés par la présence des bacilles. Comme dans les cultures non inoculées, ils forment un réseau dans le coagulum de fibrine. On trouve rarement des bacilles dans le protoplasme des fibroblastes. On n'observe pas non plus de signes de digestion intracellulaire.

L'endothélium des vaisseaux explantés fournit, comme dans les cultures normales, des fibroblastes, qui présentent souvent ici des caractères embryonnaires. Mais jamais, d'après Maximow, on n'observe la transformation de ces éléments en cellules amiboïdes du type polyblastique, transformation qui a été décrite par Castren dans la tuberculose humaine.

Souvent, dans les cultures à tubercules, Maximow a observé des dégénérescences locales, ayant tous les caractères d'une *dégénérescence caséeuse* telle qu'on la connaît dans l'organisme. Au centre d'un tuber-

cule, on constate alors une caryolyse typique. Le protoplasme cellulaire dégénère également ; il est le lien d'une intense formation de graisse. Finalement, on se trouve en présence d'un débris cellulaire, souvent envahi par des fibroblastes. Le reste de la culture continue son évolution.

Cette belle étude de Maximow est, nous semble-t-il, une bonne démonstration des possibilités qu'offre à l'anatomo-pathologiste la méthode des cultures *in vitro*.

Pour terminer, passons rapidement en revue les quelques résultats obtenus par cette méthode quant à l'étude du cancer.

Cultures de tissus cancéreux. — Dès l'établissement des principes fondamentaux de la technique des cultures *in vitro*, de nombreuses tentatives ont été faites pour la culture des tissus cancéreux. En particulier, Carrel (1912) a pu entretenir pendant quarante-six jours une culture de fibroblastes provenant d'un fragment de sarcome de Rous ; Losee et Ebeling (1914) ont conservé pendant cinquante-deux jours une culture de fibroblastes d'un ostéosarcome humain. Mais, au bout de ces temps relativement courts, les cultures de tissus cancéreux périssaient, et leur insuccès tenait, dans tous les cas, à une très forte liquéfaction du coagulum fibrineux, propriété tout à fait caractéristique des cultures des tumeurs. Cette liquéfaction, survenant plus ou moins rapidement, arrêtait la croissance des cultures et causait la mort des cellules.

Différents essais ont été faits pour empêcher la liquéfaction du plasma coagulé. Fischer la diminuait en faisant d'abord ses cultures dans un milieu très pauvre en suc embryonnaire, Carrel en ajoutant dans le milieu de culture des traces d'oléate de soude ; mais la véritable méthode a été trouvée par Fischer en 1924 ; son nouveau procédé est fondé sur le fait que, *in vivo*, les cellules cancéreuses ont la propriété d'infiltrer les tissus voisins. Fischer plaça donc, au voisinage des cultures de sarcome de Rous, de petits morceaux de muscle mort. Ces fragments de muscle furent très rapidement envahis par la culture, qui put, grâce à ce fait, être indéfiniment repiquée.

Propriétés des cellules cancéreuses en culture. — Des traces négligeables de suc embryonnaire étaient ajoutées au milieu de culture dans les expériences de Fischer. Malgré cela, la culture était interrompue, ce qui nous donne un premier renseignement sur les propriétés des cellules cancéreuses : celles-ci sont capables d'effectuer la synthèse de leur protoplasma à partir de substances hétérologues.

Fischer a pu entretenir de cette manière des cultures de sarcome de Rous pendant trois ans et demi. Pendant tout ce temps, les cultures greffées à des poules provoquaient la formation de tumeurs : leur malignité était donc conservée.

La croissance des cultures de tissus cancéreux, dont le mieux connu, pour des raisons techniques, est celui du sarcome de Rous, est caractérisé, d'après Carrel et Burrows, dès les premiers jours, par l'émigration dans le milieu de culture, à partir du fragment explanté, d'un grand nombre de cellules amiboïdes, très mobiles ; plus près du centre du fragment explanté, se trouve la zone de croissance des cellules du type fibroblastique. Ce caractère semble absolument général ; la présence, dans les cultures, de deux types de cellules, les unes amiboïdes, les autres

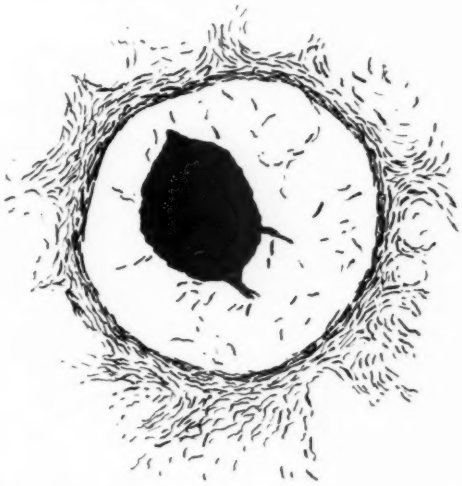

FIG. 8. — *Aspect typique d'une culture de sarcome* (d'après DREW, 1922). Le fragment explanté est entouré d'une zone de plasma liquéfié. A la périphérie, les éléments amiboïdes émigrés.

fixes, a été observée par différents auteurs aussi bien dans les cultures de sarcomes que dans celles de carcinomes, provenant d'animaux divers.

La morphologie des cellules cancéreuses a fait l'objet de nombreuses études de toute une série d'auteurs : Carrel et Ebeling, Borrel, Policard, Fischer, Lewis, etc. ; tous ces auteurs ont revu les deux types de cellules amiboïdes et fusiformes. Le type amiboïde, désigné par les différents auteurs sous les noms d'*histiocyte*, de *macrophage*, de *polyblaste* ou de *monocyte*, est une cellule extrêmement mobile. Le corps protoplasmique contenant des globules graisseux et des granulations éosinophiles (Borrel, 1926) forme des pseudopodes lamellaires et ondulés du même type que

ceux décrits par Carrel (1926) (sous le nom de membrane ondulante) chez des macrophages normaux. La cellule contient un ou plusieurs noyaux, et quelquefois des granulations chromatiques éparses.

Les cellules amiboïdes, aussi bien que les fibroblastes des cultures cancéreuses, phagocytent activement (on se rappelle, au contraire, que les fibroblastes normaux ne phagocytent pas).

Carrel (1926) et Fischer (1925) ont montré que les cellules amiboïdes ou macrophages peuvent, dans certaines conditions, se transformer en fibroblastes et acquérir ainsi la tendance à la formation de tissus.

Les mitoses s'observent très rarement dans les cultures de tumeurs. Les cellules semblent se multiplier, la plupart du temps par amitose. D'autre part, des phénomènes très curieux de fusion de cellules amiboïdes isolées, dont la signification n'est pas encore connue, ont été fréquemment observés par Policard et revus par Fischer.

A ces quelques caractéristiques différentielles des cellules cancéreuses ajoutons-en encore une : contrairement aux cellules normales, on pourrait obtenir des cultures cancéreuses à partir d'une seule cellule (Fischer, 1927). Des cultures obtenues ainsi par Fischer, à partir d'un seul élément amiboïde, gardaient leur malignité. Mais, au bout de quelque temps, Fischer observa la transformation de ces cultures du type initial en cultures du type fibroblastique; opérant à nouveau la greffe de celles-ci, il a pu voir que les fibroblastes provenant de macrophages cancéreux ont perdu leur malignité primitive.

Cette transformation des macrophages cancéreux en fibroblastes est analogue à celle que Carrel et Ebeling ont observé dans des cultures de monocytes. Nous verrons plus bas, au sujet de la cancérisation expérimentale, qu'on peut, dans certaines conditions, cancériser des cultures de macrophages ; mais il est impossible de cancériser dans les mêmes conditions des cultures pures de fibroblastes.

Carrel (1924) a pu cultiver séparément les cellules amiboïdes émigrées d'un sarcome de Rous. Greffées à des poules, ces cultures provoquaient la formation de tumeurs. D'autre part, des cultures pures de fibroblastes obtenues par Carrel (1924) à partir d'un sarcome fuso-cellulaire se sont montrées incapables de transmettre la tumeur.

Tous ces faits semblent prouver que la cellule amiboïde, qu'on rencontre d'une manière constante dans les cultures de toutes les tumeurs, est le véritable porteur des propriétés cancéreuses. Insistons un instant sur les propriétés communes à ces cellules et aux macrophages ; ce sont, d'après Fischer :

1° La morphologie de la cellule ;
2° Sa forte activité amiboïde ;

3° Sa vie isolée, sans tendance au groupement ;

4° La possibilité de se transformer en cellules ayant tendance à la formation de tissus ;

5° La faculté de se multiplier isolément ;

6° La faculté de synthétiser leur substance à partir de quelques éléments du sérum et de matériaux hétérologues ;

8° La forte glycolyse (Warburg, Wind, Negelein, Bakker) ;

9° La phagocytose active ;

10° La liquéfaction du plasma ;

11° La possibilité, pour les macrophages, de se transformer en cellules malignes.

Toutes ces propriétés importantes sont communes aux macrophages et aux cellules amiboïdes des cultures cancéreuses. Ce sont également ces propriétés qui distinguent les macrophages normaux des cellules fixes. Il ne reste donc, semble-t-il, aucun doute sur l'*identité des macrophages et des cellules amiboïdes des cultures cancéreuses.*

La cancérisation expérimentale. — Carrel (1924-1925), le premier, est arrivé à cancériser des cultures *in vitro*. Dans ces premières expériences, il se servait pour la cancérisation, soit d'extrait filtré de sarcome de Rous, soit de fragments desséchés de cette tumeur. Une de ces préparations était ajoutée au milieu de cultures des monocytes du sang.

L'extrait filtré du sarcome de Rous, ainsi que les fragments desséchés, placés pendant quarante-huit heures à 38°, dans un mélange de sérum et de solution de Tyrode, perdaient rapidement leur malignité. Des cultures de monocytes, placées dans un tel milieu, se multipliaient bien, et ont été entretenues de cette façon pendant une vingtaine de jours. Au bout de ce temps, les cultures étaient greffées à des poules et provoquaient la formation de tumeurs. La présence de tissus vivants était donc nécessaire pour conserver l'activité du virus. Ce virus s'était propagé dans les cellules, et celles-ci ont acquis les caractères des cellules sarcomateuses.

Carrel (1925) a essayé de traiter de la même façon des cultures pures de fibroblastes. Dans aucun cas il n'a pu obtenir la formation de tumeurs par la greffe de telles cultures.

D'un autre côté, des essais ont été faits pour provoquer la formation de tumeurs par l'action de substances chimiques diverses. Carrel injectait à des poules du goudron, de l'arsenic et de l'indol et leur greffait en même temps des fragments de tissus embryonnaires. Il obtint la formation de sarcomes, qu'il a pu transplanter à d'autres animaux et dont le filtrat était à son tour capable de provoquer la formation de tumeurs.

Mais la cancérisation directe *in vitro* par des substances chimiques définies n'a été réussie que très récemment par Fischer (1926). Cet

auteur cultivait pendant dix-sept à dix-neuf passages des fragments de rate d'un embryon de poulet de dix-sept jours, en présence d'acide arsénieux ou de goudron. Après quelques passages dans de tels milieux et en présence de petits fragments de muscle mort, les cultures commençaient, comme des cultures cancéreuses, à liquéfier le plasma. Elles gardaient cette propriété même quand elles étaient plusieurs fois repiquées dans des milieux ne contenant pas d'acide arsénieux ni de goudron. Greffées à des poules, ces cultures provoquaient la formation de tumeurs typiques.

Carrel a récemment confirmé le résultat de Fischer ; il a également obtenu la formation de tumeurs en greffant aux poules les cultures cancérisées de rate qui ont été préparées et lui ont été transmises par Fischer (1927). La tumeur obtenue par Fischer après cancérisation *in vitro* est très active ; greffée à des poules, elle donne toujours des résultats positifs ; actuellement, Fischer en possède une souche âgée de plus de deux ans.

Les quelques résultats qui viennent d'être décrits permettent d'espérer que, dans un avenir prochain, la méthode des cultures cellulaires *in vitro* contribuera largement à l'étude et à l'analyse des processus de cancérisation.

BIBLIOGRAPHIE

Bisceglie (V.) und Juhasz-Schaffer (A.). — *Die Gewebezüchtung « in vitro »* (Julius Springer, 1928, Berlin).

Erdmann (Rh.). — *Praktikum der Gewebepflege oder Explantation, besonders der Gewebezüchtung* (Julius Springer, Berlin, 1922).

Fischer (A.). — *Tissue Culture* (Levin et Munksgaard, Copenhagen, 1925).

Fischer (A.). — *Gewebezüchtung. Handbuch der Biologie der Gewebezüchtung « in vitro »*. (Rud. Müller et Steinicke, München, 1927).

Lewi (G.). — *Vita autonoma di parti dell'organismo* (Bologna, Zanichelli, 1922).

Oppel (A.). — *Gewebekulturen* (Sammlung Vieweg, 1914, Heft 12).

Strangeways (T.). — *Technique of tissue culture « in vitro »* (Ed. W. Hoffer and Sons, Ltd., Cambridge, 1924).

Strangeways (T.). — *Tissue Culture in relation to growth and differenciation* (*Ibid*, 1924).

ANALYSES

POUMON

BRANDT (M.), Riga. — **La formation de graisse dans la plèvre** (Ueber Fettentwicklung in der Pleura). — *Zieglers Beiträge, z. pathol. Anat. u. allgem. Pathol.*, vol. 76, fasc. 1, pp. 133-152, 2 planches dont 1 en couleurs, 1926.

Dans les pleurésies chroniques de nature variée, on peut trouver des amas de véritable tissu graisseux dans la plèvre pulmonaire. Cette graisse est localisée aux endroits où la plèvre est profondément modifiée par le processus d'inflammation chronique. Elle contient quelquefois des cellules rondes mésenchymateuses. Le plus souvent, elle est superposée à une couche de tissu fibreux parcourue par de nombreux capillaires.

Etant donné que normalement il n'y a pas de cellules graisseuses dans la plèvre, il faut admettre que ce sont des éléments mésenchymateux qui ont produit la graisse. Pour son élaboration, trois facteurs entrent en ligne de compte qui, le plus souvent, se combinent : un métabolisme ralenti, un trouble de la circulation locale par des adhérences cicatricielles et une lipémie locale.

L'auteur rapporte dix cas de lipomatose locale de la plèvre. Dans quelques cas, il semblait ne pas s'agir de graisse produite sur place, mais de graisse médiastinale attirée par des adhérences dans la cavité pleurale.

L'auteur a fait à des chiens des injections intrapleurales de paraffine. Celle-ci est phagocytée par des leucocytes qui prennent alors un aspect rappelant celui des cellules graisseuses. Vers le poumon, la paraffine s'arrête dans les nombreux vaisseaux lymphatiques qui se dilatent en kystes. Dans les ganglions lymphatiques régionaux, le tissu lymphatique disparaît.

P. BICART.

WESTHUES (H. et M.). — La provenance des phagocytes pulmonaires. Contribution à l'étude des fonctions de l'épithélium alvéolaire. — *Ziegler's Beiträge zur Pathol. Anatomie*, vol. 74, fasc. 2-3, pp. 432-434, 1925.

La provenance des « cellules à poussière » est très discutée. Pour les uns, ce sont les cellules alvéolaires mêmes qui jouent le rôle de phagocytes ; pour les autres, cette fonction appartient exclusivement aux cellules endothéliales vasculaires ou même à des phagocytes du sang circulant qui traversent la paroi alvéolaire. L'histologie seule n'est pas capable de trancher la question ; la complexité structurale du parenchyme pulmonaire défend tout jugement sur la provenance des phago-

cytes en question. Les auteurs ont cherché la solution du problème par des expériences supravitales. Pour éliminer la participation des phagocytes hématogènes, ils remplacent le sang des vaisseaux pulmonaires par du sérum physiologique. De l'encre de Chine en suspension aqueuse est injectée dans la trachée ; le poumon, maintenu à une température de 37° pendant une demi-heure. Au bout de ce temps, les alvéoles sont remplies de cellules qui ont phagocyté l'encre de Chine. Les phagocytes hématogènes ne jouent donc aucun rôle dans la genèse des cellules à poussière. Pour étudier les capacités phagocytaires de l'endothélium vasculaire, ils injectent l'encre de Chine dans les vaisseaux pulmonaires et l'y maintiennent pendant une demi-heure. Aucune phagocytose ne se produit, les alvéoles restent libres. Il devient ainsi évident que ce sont les cellules alvéolaires seules qui entrent en ligne de compte dans la genèse des phagocytes intra-alvéolaires.

CH. OBERLING.

CAUSSADE et TARDIEU. — Etude histologique du suc retiré par ponction pulmonaire (A propos d'un cas de maladie de Woillez), Considérations sur ce mode d'exploration. *Bull. de la Soc. méd. des Hôpitaux*, Paris, 22 déc. 1927, n° 36, pp. 1664-1669.

La ponction d'un foyer pulmonaire donne presque toujours issue à une quantité de suc suffisante pour permettre un examen histologique. C'est ainsi que les auteurs ont pu voir que, dans un cas de congestion pulmonaire aiguë ayant évolué en quatre jours, l'exsudat alvéolaire contenait un très grand nombre de macrophages, des cellules épithéliales alvéolaires, quelques polynucléaires altérés et des globules rouges. Ces éléments étaient contenus dans un liquide d'œdème, albumineux, sans fibrine.

En présence de cette réaction phagocytaire alvéolaire intense, on est en droit de se demander si ce n'est pas elle qui explique la rapidité d'évolution de cette variété de pneumopathie. Mais, quelle que soit l'interprétation admise, il subsiste ce fait que, dans les affections pulmonaires dont l'autopsie est exceptionnelle, la ponction permet d'apprécier la nature histologique du processus en cours.

P. FOULON.

FEYRTER (F.) (Vienne, Autriche). — **Anatomie pathologique des modifications pulmonaires dans la coqueluche** (Ueber die pathologische Anatomie der Lungenveränderungen beim Keuchhusten). — *Frankfurter Zeitschr. f. Pathol.*, t. XXXV, fasc. 2, pp. 213-255, 5 fig., 1927.

Résultats de 225 autopsies.

L'atteinte pulmonaire est précoce dans la coqueluche. L'inflammation se localise d'une façon précoce et durable à l'arbre bronchique. Il y a de l'endobronchite et de l'endobronchiolite muco-purulente avec, le plus souvent, de la péribronchite et de la péribronchiolite. La bronchiolite fibrineuse avec bronchiolite oblitérante secondaire est fréquente, de même les bronchectasies et les sténoses des petites bronches. La péribronchite de la coqueluche explique la longue durée de la maladie, la fréquence des rechutes et la tonalité particulière des râles bronchitiques. L'atteinte des grosses bronches est le plus souvent diffuse, celle des petites bronches montre une prédilection pour certaines parties du poumon. Les formes

graves de l'endobronchite sont rares : elles sont le fait d'infections secondaires. La pneumonie prend naissance à partir de la bronchiolite et la péribronchiolite (pas de la bronchite), sous forme de petits nodules de pneumonie péribronchitique interstitielle. L'inflammation interstitielle s'accompagne d'une exsudation alvéolaire plus ou moins abondante. L'extension interstitielle de la bronchiolite peut être accompagnée, dans les cas récents, d'extension par voie canaliculaire. L'extension par voie lymphatique joue un grand rôle dans la production des pneumonies bronchogènes mal limitées. La pneumonie aiguë à petits nodules peut rester localisée et s'indurer ou s'étendre jusqu'aux limites de l'acinus ou du lobule et se transformer en pneumonie chronique interstitielle acineuse ou lobulaire. Il n'existe pas, dans la coqueluche, de pneumonie lobaire croupeuse ou carnifiante. L'exsudat est le plus souvent leucocytaire, très rarement fibrineux. Il s'agissait, dans un cas, de pneumonie à cellules géantes. Des modifications nucléaires spéciales (hyperchromasie de la membrane et inclusion de corpuscules de nature indéterminée) ont été observées dans un autre cas.

L'emphysème vicariant vrai est rare dans les cas chroniques.

Les lésions pleurales n'ont aucun caractère spécifique. Comme dans l'évolution clinique de la coqueluche, leur importance est secondaire par rapport aux lésions plumonaires. Le plus souvent on trouve une une pleurésie fibrineuse peu riche en exsudat. L'empyème est très rare. Les cas chroniques s'accompagnent d'adhérences pleurales. A l'encontre d'autres auteurs, Feyrter a trouvé fréquemment la plèvre complètement indemne, même dans les cas de pneumonie subpleurale étendue. Les hémorragies dites sous-pleurales sont des hémorragies pleurales dues à des lésions vasculaires toxiques.

Les modifications vasculaires sont, en général, peu importantes: hyperplasie des fibres élastiques et collagènes de l'intima et de la média dans les territoires chroniquement atteints.

Dans les vaisseaux lymphatiques, on constate un ralentissement de la circulation vers le hile. Les follicules lymphatiques sont fréquemment hypertrophiés. Dans un cas, la réaction lymphatique avait pris les caractères morphologiques d'un lympho-plasmocytome.

Les lésions pulmonaires de la coqueluche sont rarement toutes au même stade : en général, des lésions anciennes et récentes sont mélangées.

Les affections pulmonaires de la coqueluche semblent pouvoir guérir sans laisser des traces anatomiques. Dans d'autres cas, les séquelles, localisées aux lobes ou lobules, peuvent simuler cliniquement la tuberculose.

P. BICART.

CUTLER (E.-C.) et SCHLUETER (S.-A.). — Production expérimentale d'abcès du poumon (The experimental production of abcess of the lung). — *Annals of Surgery*. 1926, vol. 84, p. 256, avec 17 fig.

Pour les auteurs, qui défendent en cela les idées de Mikulicz, l'abcès pulmonaire postopératoire est dû à une embolie provenant du foyer de l'opération. Cette pathogénie s'appliquerait même aux abcès du poumon qui surviennent après l'amygdalectomie. La preuve en serait qu'il n'est pas possible expérimentalement de produire des abcès du poumon en projetant dans les bronches des corps étrangers infectés : dans dix-sept

expériences ainsi conduites sur le chien, l'auteur n'a pas réussi à produire une seule suppuration pulmonaire.

Au contraire, il a réalisé des abcès du poumon par embolie expérimentale chez le chien. Mais il y faut un artifice de technique; si l'on se contente de placer un caillot infecté dans la veine jugulaire, on obtient une pneumonie souvent mortelle, en tout cas jamais suivie d'abcès. Il faut éviter la trop rapide diffusion des microbes dans le parenchyme pulmonaire et pour cela produire un caillot dans une veine de moyen calibre, telle la veine fémorale, infecter ce caillot et, en définitive, insérer le tronçon de veine contenant le thrombus dans la jugulaire. Pour suivre la marche de cet embolus, l'auteur y fixe un petit repère de plomb. Il constate ainsi qu'il va se loger, dans 60 % des cas, dans le lobe pulmonaire inférieur gauche. Autour de lui se développe à tout coup un abcès du poumon. L'auteur pense que sa méthode agit en permettant l'établissement d'une immunité locale pendant la lente transsudation des germes.

Pour le démontrer, il tente de renforcer l'immunité des animaux de diverses façons (vaccination, embolie aseptique dans un premier temps, etc., etc.) et, lançant un embolus non enclos dans la jugulaire, espère éviter la pneumonie et produire seulement un abcès du poumon. Les résultats de ses expériences sur ce point ne sont pas suffisamment démonstratifs.

Il reste à retenir que l'abcès du poumon peut être produit expérimentalement à coup sûr par embolie, tandis que l'auteur n'a pu le reproduire par inoculation bronchique.

P. MOULONGUET.

KINDBERG (Léon) et KOURILSKY (R.). — Sur l'étiologie de certains cas de dilatation bronchique chez l'adulte. — *Annales de Médecine*, t. XXII, n° 4, novembre 1927, pp. 389-430.

A l'aide de multiples observations complètement suivies, dont quelques-unes contrôlées par autopsies, les auteurs envisagent le problème de l'étiologie de la dilatation des bronches chez l'adulte. Ils démontrent ainsi que, en dehors de l'origine banale de cette maladie, secondaire à certaines affections de l'enfance, il existe des cas, peut-être plus nombreux qu'on ne le croit, où la dilatation des bronches chez l'adulte est acquise et consécutive non seulement à des suppurations pulmonaires chroniques sphacélées, gangreneuses, mais encore à des suppurations simples. Et les auteurs, à l'appui de leur conception et de leurs observations, citent les travaux américains, qui présentent de nombreux cas de suppuration pulmonaire avec lésions destructives des bronches, dénommés par eux abcès bronchectasiques.

Anatomiquement, ces abcès sont multiloculaires, fétides, en ruche, à marche lente chronique, presque toujours secondaires à l'amygdalectomie et caractérisés par quelques bronches dilatées à parois épaissies, remplies de pus fétide, dont l'une d'entre elles conduit à un abcès nécrotique; le tout entouré de tissu dur et fibreux.

Histologiquement, l'ensemble de la lésion est formé de sclérose toujours constante et très importante, sclérose qui est à la fois alvéolaire et interstitielle; enfin de lésions inflammatoires et destructives des bronches.

A. HÉRAUX.

RIBADEAU-DUMAS (M.-L.) et TISSERAND (Mlle). — Les broncho-pneumonies chroniques du nourrisson. — *Bulletin de la Société de Pédiatrie*, mars 1926, n° 3, pp. 89-93.

Les broncho-pneumonies à évolution chronique existent chez les nourrissons comme chez le jeune enfant. D'après les auteurs, au point de vue histologique, ces broncho-pneumonies sont dans l'ensemble caractérisées par : épaississement des parois alvéolaires avec formation de néo-capillaires, prolifération des cellules alvéolaires, dont quelques-unes se condensent sous forme de cellules géantes. Desquamation ou épidermisation et oblitération de la lumière bronchique par des polynucléaires; réaction inflammatoire des parois; pas d'artérite ni de phlébite. Malgré ce type anatomique assez bien individualisé, il ne semble pas, pour les auteurs, que la syphilis en soit la cause efficiente, mais plutôt une inflammation due à des microbes variés.

A. HÉRAUX.

BENDA (R.). — La bronchite chronique syphilitique, thèse de Paris, 1927. — Doin, éditeur, 1 vol. de 148 pages avec figures et 4 planches hors texte.

Très remarquable travail sur la syphilis broncho-pulmonaire. Nous n'en retenons ici que le chapitre anatomo-pathologique, base de la très complète étude radiologique et clinique que l'auteur fait de la question.

Ce chapitre est divisé en trois parties :

1° *Lésions des bronches dans les cas de syphilis pulmonaire avérée.* — Le type le plus courant des pneumonies syphilitiques paraît être la sclérose pulmonaire dense parsemée d'îlots gommeux folliculaires. Benda insiste sur les caractères de la sclérose, dont la densité et la systématisation s'opposent à l'aspect peu ordonné et à la discrétion du processus tuberculeux. La constance des lésions bronchiques, qu'il s'agisse d'altérations par sclérose hyperplasique ou de processus destructeurs, reste le caractère dominant : phénomènes de sclérose bronchique et péribronchique noyés dans une sclérose lobaire plus ou moins marquée, tel est le schéma de ces pneumonies spécifiques. La difficulté de mise en évidence du tréponème, la confusion qu'on en peut faire avec d'autres spirochètes donnent une valeur de première place à ces signes histologiques.

2° *Lésions des bronches dans la syphilis pulmonaire latente ou larvée.* — Cliniquement, peu de symptômes pulmonaires. Anatomiquement, foyers de sclérose annulaire péribronchiques ou bronchiolites mutilantes évoluant vers l'ectasie ou l'oblitération; la formation de granulations submiliaires bourrées de lympho- et plasmocytes, sillonnées de capillaires bourgeonnants, accompagne parfois ces lésions constantes. Trois observations inédites éclairent cette description.

3° *Lésions des bronches au cours des bronchopathies syphilitiques proprement dites.* — Il s'agit ici du syndrome clinique de bronchite chronique qu'une sclérose pulmonaire péribronchio-alvéolaire traduirait anatomiquement; les lésions sclérosantes ou destructrices bronchiques aboutissent finalement à l'ectasie bronchique; mais ce terme peut n'être pas atteint. Aussi l'auteur insiste-t-il sur les lésions scléreuses péribronchiques, sur l'ulcère bronchopathique, causes de l'ectasie ou de l'oblitération et non pas leur conséquence. A la suite de M. Letulle, il montre

les différences qui caractérisent anatomiquement les processus syphilitique et tuberculeux : deux intéressantes observations lui permettent d'illustrer cette opposition schématique.

P. PAVIE.

BEZANÇON (Fernand) et BRAUN (Paul). — Le stade anatomo-clinique précurseur de la phtisie chronique de l'adulte; la tramite tuberculeuse initiale. — *Presse Médicale*, décembre 1927, n° 105, pp. 1601-1605.

Ce stade de tramite correspond à la phase clinique de « phtisie en germe », stade précurseur de la phtisie des classiques ; sans doute cette période a surtout pour elle un syndrome clinique et radiologique, car les documents anatomiques manquent habituellement, par la force même des choses. Les lésions seraient, à ce stade, essentiellement diffuses, lésions de sclérose discrète, surtout systématisée, sous-pleurale, périnodulaire, péribronchique; et cette sclérose, richement vasculaire, explique la fréquence des hémoptysies. A ces lésions banales peuvent s'ajouter des amas de cellules rondes (tuberculose afolliculaire), même des follicules tuberculeux plus ou moins complets, ou bien encore des lésions de pneumonie chronique ardoisée. En tout cas, il s'agit de lésions faiblement végétatives, pauvres en bacilles, qu'on peut rapprocher de celles qu'on observe dans le tissu conjonctivo-vasculaire en général.

RENÉ HUGUENIN.

RIST (E.), ROLLAND (J.), JACOB (P.) et HAUTEFEUILLE (E.). — Contribution à l'étude anatomo-clinique de la tuberculose miliaire. — *Revue de la Tuberculose*, octobre 1927, n° 5, t. VIII, pp. 625-667.

Cette monographie est tout à la fois : un travail critique des conceptions allemandes sur les formes anatomo-cliniques de la tuberculose pulmonaire, et des interprétations françaises de MM. Letulle et Bezançon, un exposé des vues nouvelles de M. Rist et de son école. M. Rist en vient à nier l'existence de la granulie telle qu'on la conçoit encore dans tous les traités classiques, et, au point de vue purement histopathologique, à donner la place prépondérante aux lésions alvéolaires dans les réactions élémentaires du poumon tuberculeux. L'argumentation en est si solide, qu'on ne saurait se contenter d'un résumé forcément inexpressif et que nulle conclusion ne peut être à la fois plus complète et plus concise que celle des auteurs eux-mêmes : « Sur le terrain macroscopique, Laënnec, comme toujours, avait raison : il n'y a pas de granulie vraie ou fausse, il n'y a que des tuberculoses miliaires dont les éléments sont des granulations ou des tubercules. Les barrières qu'on a voulu établir entre la granulation tuberculeuse et le tubercule miliaire sont artificielles. Il y a ordinairement fusion intime entre les deux types de lésion ; il existe, d'une part, des granulations alvéolaires purement pneumoniques, sans follicules, et, d'autre part, des granulations alvéolaires fibro-conjonctives et folliculaires. Enfin, les lésions granuliques « interstitielles » les plus typiques ne sont peut-être parfois que des lésions alvéolaires remaniées. La prétendue granulie ne reconnaît donc aucune individualité topographique, histologique : sa pathogénie est la même que celle des lésions alvéolaires auxquelles on veut l'opposer. Au point de vue clinique, le concept est tout aussi discutable : il ne répond

point à une affection toujours aiguë, puisqu'il y a des granulies chroniques. Il ne répond pas non plus à une affection toujours mortelle, puisqu'il y a des granulies curables. Nous conclurons que le concept de granulie ne mérite pas la fortune qu'il a si injustement conservée : il n'y a donc pas des granulies, mais des tuberculoses à lésions diffuses, finement nodulaires, qui, par essence, ne diffèrent nullement des autres lésions tuberculeuses en général. Le mot de granulie qui semblait — comme nous le disions au début — caractériser une maladie spéciale, n'a pas sa place dans une classification nosologique rationnelle. »

RENÉ HUGUENIN.

BERNARD (Léon), SALOMON (M.) et LELONG (Marcel). — Sur un cas de tuberculose de l'adulte à forme ganglionnaire. — *Annales de Médecine*, t. XXII, n° 3, octobre 1927, pp. 249-259.

Les auteurs présentent un cas avec autopsie de tuberculose ganglionnaire de l'adulte. Il s'agit d'une malade de trente ans, qui, sept années après un contact intime et prolongé avec une personne tuberculeuse, contact renouvelé un an avant le début des symptômes avec une autre malade dans les mêmes conditions, a présenté un état maladif analogue à de la typhobacillose avec état fébrile, rémission de trois mois et mort au cours d'une tuberculose péritonéale ulcéro-caséeuse, avec hypertrophie de tous les groupes ganglionnaires abdominaux, et d'une tuberculose pulmonaire à point de départ hilaire.

L'autopsie montre l'existence autour de la bifurcation trachéale d'une grosse masse ganglionnaire divisée en deux paquets : l'un inférieur, l'autre latéro-trachéal droit, le tout très caséifié. En outre, hypertrophie des ganglions hilaires, des ganglions hépatiques, spléniques et mésentériques semés de tubercules caséeux.

Au niveau du poumon gauche, on note des signes d'infiltration tuberculeuse nodulaire partant du hile et divergeant en éventail vers le sommet. Au poumon droit, les lésions tuberculeuses sont discrètes, récentes, sous forme de fines granulations grises groupées autour du hile.

Ajoutons enfin que la séreuse péritonéale, de même que la plèvre et le péricarde, était touchée.

Ce cas soulève à nouveau la question de la primo-infection tuberculeuse. L'on sait, en effet, que, sur un terrain non allergique, comme l'enfant, cette infection tuberculeuse primitive se caractérise par une réaction ganglionnaire considérable et caséeuse.

Il est vraisemblable alors, ainsi qu'en concluent les auteurs, qu'il s'agit ici d'un cas de primo-infection chez un adulte non allergique, et ayant par cela même les mêmes réactions que l'enfant.

A. HÉRAUX.

TARANTOLA (Edouardo) (Milan). — **Recherches anatomo-pathologiques sur le poumon collabé et mécanisme d'action du pneumothorax.** — *L'Ospedale Maggiore*, ann. XV, n° 7, 31 juillet 1927.

Dans une revue d'ensemble, l'auteur étudie les différents phénomènes qui se produisent dans un poumon collabé par un pneumothorax artificiel. Ils varient évidemment suivant l'importance du collapsus, suivant

qu'il est partiel (gêné par les adhérences pleurales ou une sclérose pulmonaire) ou total ; encore, dans ce cas, les modifications anatomiques ne sont-elles pas les mêmes toujours et dépendent de la pression de l'air dans la plèvre.

La diminution de la pression négative normale de la cavité pleurale, l'apparition d'une pression positive déterminent avant tout :

1° *Une stase lymphatique* dans le poumon malade, d'où diminution de la diffusion des toxines bacillaires et chute de la fièvre;

2° *Un trouble circulatoire sanguin*, par compression veineuse. Peu à peu la circulation est, par suite, notablement diminuée dans le poumon, qui devient anémique, même après une très minime insufflation dans la plèvre, et l'on connaît l'influence salutaire du pneumothorax sur les hémoptysies; mais il faut une pression intrapleurale assez forte pour obtenir rapidement une compression des capillaires et des artérioles;

3° *Une diminution de volume des alvéoles pulmonaires;*

4° *Une immobilisation du poumon.*

Peu à peu d'autres modifications anatomiques surviennent. Le poumon est petit à petit envahi par le tissu conjonctif, qui prolifère activement.

Les foyers tuberculeux sont entourés de collagène et les cavités pulmonaires, dont les parois s'accolent, peuvent se cicatriser. C'est ainsi que, tout en se cicatrisant lentement, les foyers tuberculeux envoient dans l'organisme des corps bacillaires et des toxines atténuées et à petites doses qui seraient capables (Breccia) de favoriser l'immunisation de l'organisme. Mais, si l'évolution des foyers est très ralentie et rendue difficile, qu'elle se fasse par voie sanguine, bronchique ou lymphatique, elle n'en existe pas moins parfois, et l'auteur a pu trouver des lésions tuberculeuses en pleine activité dans des poumons collabés depuis longtemps.

L'avenir fonctionnel du poumon collabé est en rapport avec l'extension des lésions, avec la durée du traitement et avec le degré de la compression.

Une pleurésie exsudative survenant au cours de la cure est un événement déplorable à ce point de vue.

Quant à l'effet du pneumothorax sur le poumon considéré comme sain, l'auteur se montre réservé.: on a constaté des disséminations de lésions tuberculeuses par voie bronchique; le réveil de foyers anciens lui semble très problématique.

Les constatations anatomiques vont de pair avec la clinique et la radiologie pour considérer le pneumothorax comme une excellente méthode thérapeutique, surtout si le collapsus pulmonaire est total et à pression suffisante.

J. DELARUE.

SNOW-MILLER (William). — Le tissu réticulaire du poumon. Sa présence dans les processus de réparation des lésions tuberculeuses caséeuses ou non (The reticulum of the lung; its presence in the reparative process of the tuberculous lesion with and without caseation). — *The American Journal of Pathology*, mai 1927, n° 15, p. 217, 13 fig.

L'auteur veut montrer que le tissu réticulaire du poumon joue un rôle important dans les processus de réparation des lésions tuberculeuses, même après caséification. Il a étudié ces faits expérimentalement chez des lapins sacrifiés sept, quatorze, vingt-huit et cinquante-six jours après

injection intraveineuse de bacille bovin. Dans une première série de cas, il s'agissait de lésions non caséeuses; plus l'évolution en est avancée, plus le tissu réticulaire est abondant; ses fibrilles s'épaississent et sont graduellement transformées en fibres collagènes; le terme ultime de cette transformation est une petite cicatrice collagène. Dans une deuxième série de cas où la caséification s'était produite, c'est encore le tissu réticulaire, émanant du tissu collagène péricaséeux, qui va envahir sous forme d'un mince filet fibrillaire la zone nécrotique et se transformer peu à peu en tissu collagène; la transformation du tissu réticulaire en tissu collagène peut être suivie sur les coupes, mais le mécanisme en demeure inconnu.

P. GAUTHIER-VILLARS.

MEDLAR (E.-M.). — Deux observations de blastomycose pulmonaire. Son analogie avec la tuberculose pulmonaire (Pulmonary Blastomycosis; its similarity to tuberculosis. Report of two cases). — *The American Journal of Pathology*, juillet 1927, n° 16, p. 305, 15 fig.

Le but de cette étude est de signaler la similitude des lésions macroscopiques et histologiques dans la tuberculose et dans la blastomycose pulmonaire, l'une accompagnée de pleurésie purulente, d'arthrite du genou, d'abcès sous-cutanés, et ayant entraîné la mort en quelques mois chez un homme de dix-neuf ans; l'autre ayant évolué comme une bronchopneumonie traînante chez un homme de soixante ans. Seule la présence du germe pathogène, du reste facile à déceler, permit de distinguer les lésions histologiques de la tuberculose.

P. GAUTHIER-VILLARS.

SNOW-MILLER (William). — Tissu réticulaire du poumon. Sa similitude dans la blastomycose et dans la tuberculose (The reticulum of the lung; its similarity in blastomycosis to that in tuberculosis). — *The American Journal of Pathology*, juillet 1927, p. 315.

L'étude du tissu réticulaire du poumon enseigne que son accroissement et son évolution collagène ne diffèrent en rien dans le follicule de la blastomycose et dans celui de la tuberculose. Les lésions sont identiques et, si le germe pathogène n'est pas décelé, le diagnostic anatomique demeure impossible.

P. GAUTHIER-VILLARS.

FRIED (B.-M.). — Carcinome primitif du poumon (Primary carcinom of the lungs). — *Archiv of internal Medicine*, 15 sept. 1927.

Malgré plusieurs statistiques récentes qui concluent à la fréquence croissante du cancer primitif du poumon, il semble que seuls les progrès du diagnostic et la plus grande longévité soient cause de l'augmentation du nombre des cas observés. Le diagnostic de certitude est souvent impossible en l'absence du contrôle biopsique que l'auteur a pu réaliser dans deux cas, grâce à la bronchoscopie. Il apporte douze observations, dont six avec contrôle nécropsique de la tumeur primitive, et quatre avec examen histologique d'une métastase cérébrale.

Le grand pouvoir métastasique du cancer primitif du poumon serait dû, à côté de particularités de sa structure, au fait qu'il se développe très lentement, ceci par opposition aux tumeurs de développement rapide qui entraînent la mort avant d'avoir essaimé à distance. La fréquence des métastases cérébrales doit être rattachée à la situation même de la

tumeur primitive, les éléments cancéreux pouvant se rendre par voie sanguine au système nerveux central sans rencontrer d'obstacle, alors que les cellules cancéreuses venant des autres parties du corps sont arrêtées dans leur migration et souvent détruites par le filtre pulmonaire.

P. GAUTHIER-VILLARS.

BATTAGLIA (F.) (Milan). — **L'endothéliome primitif du poumon** (Ueber das primäre Endothelium der Lung). — *Virchow's Archiv*, t. 261, fasc. 1, pp. 87-100, 3 fig., 1926.

Chez un homme de quarante-neuf ans, mort à la suite d'une opération pour pleurésie purulente, on trouve dans le lobe inférieur gauche une tumeur solide, blanchâtre, saillante à la coupe. Les ganglions lymphatiques du hile sont agrandis, d'une dureté élastique.

Microscopiquement, la tumeur est constituée par des cellules ayant, par leur richesse en protoplasme et leur pauvreté en chromatine, l'aspect de cellules épithéliales. Elles sont de formes très différentes : rondes, fusiformes ou en croissant; les noyaux, grands et excentriques, ont souvent la forme de leur cellule; beaucoup ont un ou deux nucléoles, d'autres n'en ont pas. A côté de ces cellules, il y a des cellules géantes, rondes, contenant plusieurs noyaux. Les cellules tumorales forment des cordons minces ou des amas compacts qui ne perdent nulle part leurs connections avec le stroma. Celui-ci est constitué par d'étroites traînées de fibres collagènes pauvres en noyaux et des vaisseaux qui, malgré leurs dimensions parfois notables, gardent la structure des capillaires. Dans les parties périphériques jeunes, la tumeur a un aspect plexiforme.

Dans les ganglions lymphatiques envahis, il reste peu de tissu lymphatique reconnaissable. Dans quelques endroits, on voit un tissu ayant les mêmes caractères morphologiques que la tumeur primitive; mais, partout ailleurs, on a l'impression d'être en présence d'un sarcome fuso-cellulaire. Les cellules forment des faisceaux qui s'entrecroisent dans toutes les directions sans être séparés les uns des autres par du tissu conjonctif. Les cellules, de taille plus ou moins grande, sont fusiformes, avec un noyau assez grand, fusiforme, central, pauvre en chromatine. Des fibroblastes typiques entourent en grand nombre les vaisseaux et sont dispersés çà et là entre les cellules, mais ne forment pas de stroma continu.

Les cellules endothéliales des vaisseaux lymphatiques envahis ont proliféré, de sorte qu'il est difficile de les différencier des cellules tumorales voisines.

Les caractères morphologiques de la tumeur primitive ne permettent pas de poser avec certitude le diagnostic d'endothéliome, mais l'aspect des métastases est tellement typique, qu'on peut affirmer qu'il s'agit d'un lymphangio-endothéliome.

Au début de son article, l'auteur rapporte et discute les travaux concernant l'endothéliome primitif du poumon.

P. BICART.

SIEDLECKA. — Sarcome primitif du poumon. Les néoplasmes. Travaux des laboratoires d'anatomie pathologique des Universités polonaises. — Varsovie, 1923.

L'autopsie d'une femme de quarante-deux ans, chez qui l'on avait porté le diagnostic clinique de tuberculose pulmonaire, décèle une tumeur

primitive du poumon droit, du volume d'un poing, localisée au hile et dans le lobe supérieur. Sur la coupe frontale, la tumeur entoure les bronches principales et l'artère pulmonaire sans y pénétrer. Le parenchyme pulmonaire se distinguait franchement du tissu néoplasique. On trouve des métastases dans les ganglions médiastinaux et cervicaux profonds du côté droit.

Au microscope : foyers multiples de cellules rondes et ovales rappelant des lymphocytes. En général, les cellules sont dispersées, pas unies entre elles. Envahissement presque total du parenchyme pulmonaire avec foyers de nécrose. Les cellules néoformées sont surtout groupées autour des vaisseaux; ces derniers semblent être enfermés comme dans un étui. Les cellules néoformées sont polymorphes, rappelant les grands et les petits lymphocytes.

D'après l'auteur, ces images microscopiques répondent parfaitement au *sarcome globo-micro* et *macro-cellulaire*.

Le cas rapporté est intéressant par sa rareté (comme tumeur primitive) et parce que la généralisation a choisi la voie lymphatique propre aux épithéliomas.

SARAH BLASS.

BABONNEIX (L.), HUGUENIN (R.) et WIDIEZ (A.). — Cancer nodulaire du poumon. — *Bull. et Mém. Soc. méd. des Hôpit. de Paris*, 5 févr. 1928, n° 4, p. 138.

Il est classique de considérer le cancer nodulaire comme secondaire. Dans ce cas-ci, où le syndrome clinique était purement pulmonaire (on avait songé d'abord à la tuberculose, qui était d'ailleurs associée au néoplasme), l'autopsie n'a pas révélé davantage d'autre néoplasme.

A moins qu'il ne s'agisse d'un « petit cancer », que seules des coupes sériées de tous les organes eussent pu déceler, on en vient à admettre qu'il peut s'agir d'un épithélioma primitif nodulaire, ou peut-être de métastases dans le même organe d'une tumeur « princeps ». Seulement, dans ce cas particulier, celle-ci était indiscernable. Histologiquement, il s'agissait d'un épithélioma glandulaire mucipare, tel ceux des glandes bronchiques.

Cette observation présente le triple intérêt :

De la coexistence d'un cancer du poumon avec une tuberculose pulmonaire ;

De la concomitance de lésions syphilitiques ;

Du caractère nodulaire d'une tumeur pulmonaire apparemment primitive.

RENÉ HUGUENIN.

BINET (Léon). — Remarques physiologiques sur la cellule alvéolaire et sur la cellule à poussières. — *Bull. et Mém. Soc. méd. des Hôpit. de Paris*, 16 juill. 1926, p. 1319.

L'auteur insiste sur l'importance, au niveau du poumon, d'éléments hautement différenciés et capables d'avoir une activité considérable, en dehors de la fonction respiratoire :

1° Les éléments lymphoïdes, dont l'ensemble réalise un véritable organe lymphoïde diffus ;

2° Les cellules endothéliales des capillaires qui sont douées d'un rôle phagocytaire particulièrement net à l'égard des graisses ;

3° La cellule alvéolaire nucléée dont le pouvoir phagocytaire est connu et qui peut se détacher pour former la cellule à poussières. L'auteur a cultivé du tissu pulmonaire de lapin. L'examen histologique de ces cultures l'amène aux conclusions suivantes : la cellule granuleuse constitue un élément d'attaque particulièrement puissant. Son pouvoir sécréteur et phagocytaire est indiscutable et de plus elle peut se multiplier et donner naissance à des éléments qui peuvent se détacher, s'isoler, migrer, phagocyter et sécréter des produits fibrinolytiques.

G. ALBOT.

LANG (F.-J.). — Sur les cultures tissulaires du poumon. Considérations sur l'histologie de l'épithélium respiratoire et sur l'histogénèse des phagocytes alvéolaires (Uber Gewebskulturen der Lunge. Ein Beitrag zur Histologie des respiratorischen Epithels und zur Histogenese der alveolarphagocyten). — *Archiv für experimentelle Zellforschung*, 1926, Band 2, Heft 2, p. 93-122.

A des cultures de tissu pulmonaire de lapin jeune, l'auteur ajoute une solution de carmin lithiné ; il peut suivre ainsi *in vitro* les propriétés macrophagiques des différentes cellules constituant l'alvéole pulmonaire. Tout d'abord, il n'a jamais constaté la moindre phagocytose de la part des endothéliums capillaires. D'autre part, il a vu que les cellules nucléées du revêtement alvéolaire et les éléments contenus à *l'intérieur* des cloisons possédaient les mêmes caractères. Ces deux types sont doués de mouvements amiboïdes, elles peuvent se libérer dans la cavité et englobent de la même façon les particules de carmin. L'auteur les réunit sous le nom de cellules septales (« Septumzellen »). Le fait qu'elles sont parfois intraseptales doit faire repousser leur origine épithéliale. Elles représentent donc dans le poumon le tissu mésenchymateux et font partie du grand système réticulo-endothélial. Quant à l'épithélium alvéolaire, s'il existe, il est sans doute réduit aux plaques anucléées et ne peut en aucun cas être l'origine des phagocytes alvéolaires.

P. FOULON.

SOCIÉTÉ ANATOMIQUE DE PARIS

(98e ANNÉE)

Séance du jeudi 2 février 1928

Présidence de M. le Professeur G. ROUSSY

SOMMAIRE

Anatomie

MONTEIRO (HERNANI). — Quelques cas de variations de l'appareil urinaire supérieur 214

Anatomie pathologique

Pages

BUSSER (FRITZ), VAN DER HORST et DROUHARD. — Endométriome de l'ombilic..... 221

CHASTENET DE GÉRY et DARIAU. — Pièce osseuse et dentaire incluse dans un très volumineux kyste dermoïde abdomino-pelvien 187

CHASTENET DE GÉRY et PERROT (M.). — Sur un cas d'ostéoblastome du maxillaire inférieur. 202

FAURÉ-FRÉMIET (E.). — La culture des tissus *in vitro* et ses applications au problème du cancer 187

FÉNELON. — Ostéosarcome du frontal 209

HUGUENIN (RENÉ) et DELARUE (JACQUES). — Cancer œsophagien à cellules cylindriques. Son origine bronchique possible 205

LELIÈVRE et HUGUENIN (RENÉ). — A propos de la structure histologique des tumeurs primitives du poumon..... 193

MONDOR (HENRI) et GAUTHIER-VILLARS (Mlle PAULETTE). — Kyste du vagin 209

PÉRAIRE (MAURICE). — Epithélioma primitif de l'appendice iléo-cæcal 198

PIRES DE LIMA (J.-A.). — Ankylose de l'articulation temporo-maxillaire 211

ROGUES DE FURSAC et PICARD. — Fracture du crâne mortelle chez un épileptique au cours d'une crise 190

I. — *CORRESPONDANCE*

Le secrétaire général donne lecture de lettres de remerciements de membres élus au cours des dernières séances. Il dépose sur le bureau de la Société des travaux et des communications de membres correspondants français et étrangers.

II. — *ÉLOGE DE M. LE PROFESSEUR JOHANNES FIBIGER*

par M. G. Roussy, président.

Mes chers Collègues,

Il n'est point dans les habitudes de notre Société de consacrer des éloges funèbres à ceux de ses membres décédés.

Je vous demande la permission — pour la première fois depuis que j'occupe ce fauteuil — de déroger aujourd'hui à cette coutume.

La mort du professeur Johannes Fibiger est de celles que l'on ne saurait laisser passer sous silence, en raison de la haute personnalité de l'homme et du savant qui disparaît, en raison aussi de la profonde amitié qui nous liait l'un à l'autre.

Ses beaux travaux sur le cancer spiroptérien et le cancer du goudron, qu'il vint lui-même nous exposer ici en 1921, avaient ouvert, dans le problème de la biologie du cancer, un domaine jusqu'ici inexploré. Ils lui ont valu d'occuper parmi les cancérologues modernes une place de premier plan et d'obtenir récemment la plus haute distinction dont un savant peut être l'objet.

C'est que les recherches de Johannes Fibiger étaient marquées au sceau de l'originalité, de la sincérité et de la plus complète probité scientifique.

Lorsque, il y a quelques années, nous l'avions nommé membre correspondant étranger de notre Société, il en conçut une grande joie, lui qui était déjà membre d'un grand nombre d'Académies et de Sociétés savantes étrangères.

C'est qu'il était un modeste et un grand ami de la France, un défenseur de nos idées et de nos doctrines, un admirateur des beautés de notre pays, où il se plaisait à revenir souvent.

Beaucoup d'entre nous se rappellent sans doute avoir vu aux cérémonies du Centenaire de notre Société cet homme à la haute stature, à l'aspect extérieur un peu froid, à la parfaite aménité, qui sont les caractéristiques des races du Nord.

Mais seuls ceux qui ont eu le privilège de pénétrer dans son intimité et jusque dans son foyer savent quelles étaient les richesses de son cœur, les qualités de sa nature, faite de modestie, de droiture, de sincérité et de bonté.

Il y a trois mois à peine, il est venu pour la dernière fois parmi nous recevoir solennellement en Sorbonne le titre de docteur *honoris causa* de l'Université de Paris. Et je l'entends encore me dire, sur le

quai de la gare de départ, où nous allions, mon ami Leroux et moi, prendre congé de lui : « Je viens de vivre les plus beaux jours de ma vie. »

Et voici qu'au moment où, tout auréolé d'honneur et de gloire, il venait de recevoir à Stockholm le prix Nobel de Médecine, la maladie, puis la mort sont venues le terrasser.

Inclinons-nous bien bas, Messieurs, devant cette noble figure qui disparaît, devant ce savant qui laisse derrière lui une œuvre immortelle.

Sa mort met en deuil non seulement l'Université de Copenhague et la Médecine danoise, mais aussi la science de tous les pays.

En votre nom, j'adresse ici à Madame Fibiger et à ses enfants l'expression des sentiments profondément émus de la Société Anatomique de Paris.

III. — *COMMUNICATIONS*

LA CULTURE DES TISSUS *IN VITRO* ET SES APPLICATIONS AU PROBLÈME DU CANCER

par

E. Fauré-Fremiet

Cette communication-conférence paraît « in extenso », *sous forme de revue générale dans la partie* ANNALES D'ANATOMIE PATHOLOGIQUE *de ce fascicule,* page 157.

PIÈCE OSSEUSE ET DENTAIRE INCLUSE DANS UN TRÈS VOLUMINEUX KYSTE DERMOIDE ABDOMINO-PELVIEN

par

Chastenet de Géry et **Dariau**

Nous avons l'honneur de vous présenter une pièce ostéo-dentaire, d'un type assez rare, qui a été extraite d'un très gros kyste dermoïde abdomino-pelvien, dont l'origine probablement ovarienne n'a pu être exactement déterminée. Si nous ne vous présentons pas le kyste lui-même, c'est que ce kyste, inextirpable pour des raisons qui vont être dites, a dû être simplement marsupialisé.

La malade qui le portait, âgée de quarante-sept ans, est venue consulter à l'hospice Paul-Brousse en juin 1925. Elle éprouvait de la gêne abdominale, de la pesanteur hypogastrique, une impression pénible de ballonnement, et elle s'inquiétait d'une crise de vomissements bilieux, survenue pour la première fois et sans raison quelques jours plus tôt. C'était une femme grande et forte dont les antécédents étaient sans intérêt, sauf au point de vue génital. Sa menstruation avait toujours été anormale, à ce point qu'on pouvait à peine appeler règles les pertes sanguines insignifiantes qui n'avaient lieu chez elle, depuis l'âge de seize ans, qu'à des intervalles très longs et irréguliers, une fois par an environ. Elle était veuve après vingt-deux ans de vie conjugale, sans avoir eu aucune grossesse.

L'examen révélait, dans un ventre volumineux, la présence d'un kyste abdomino-pelvien remontant jusqu'au voisinage de l'ombilic. Le col utérin, de nulli-

pare, était dévié à gauche. Le pôle inférieur de la tumeur faisait saillie dans le cul-de-sac latéral droit. Le fond de l'utérus ne pouvait être perçu. Enfin l'hystéromètre ne s'avançait pas dans la cavité cervico-utérine au delà de trois centimètres.

La malade fut opérée le 1er juillet 1925. Le kyste, énorme, à paroi rougeâtre et épaisse, n'était directement accessible qu'en avant, dans l'étendue d'une paume de main. Partout ailleurs, il s'était soudé étroitement aux organes voisins, anses grêles, côlon iliо-pelvien, vessie. D'autre part, il emplissait le bassin en totalité et faisait corps avec les parois pelviennes. Une tentative fut faite pour dissocier ces adhérences et une grande partie du segment abdominal de la tumeur fut libérée, mais on ne put aller plus avant. Il n'y avait pas de plan de clivage, l'intestin n'était pas décollé sans de sérieux dommages et la paroi kystique, très vasculaire, saignait abondamment. Puis les adhérences pelviennes étaient plus denses encore que celles de l'abdomen. Un nouvel essai d'exérèse, après évacuation partielle du kyste par ponction, ne donna pas de meilleur résultat. Il fallut donc marsupialiser.

Le liquide retiré par ponction était lactescent, un peu grisâtre, assez fluide d'abord, puis de plus en plus épais. Il prit très rapidement, dans le bocal où il avait été recueilli, la consistance et l'aspect du suif. Sa quantité dépassait un litre et demi. Le kyste, largement ouvert, fut totalement vidé. Il contenait encore, avec de la matière sébacée, des pelotons de cheveux châtains, longs et fins.

On put alors explorer l'intérieur de la poche. Son revêtement, d'aspect muqueux, était lisse et rouge, avec des plaques blanchâtres par places. La paroi kystique paraissait de tous côtés collée aux parois du pelvis et à son plancher. L'utérus et les annexes n'étaient pas perceptibles. Dans la partie déclive et postérieure de la cavité, au-dessous d'une bride transversale qui se rompit, on put sentir une saillie irrégulière, du volume d'une mandarine et de consistance osseuse. Mais cette masse osseuse ou dentaire était si solidement implantée dans la paroi du kyste, qu'il fut alors impossible de la détacher et de l'extraire.

Après l'opération, selon l'évolution habituelle en pareil cas, la poche marsupialisée suppura et se rétrécit sans diminuer de profondeur. En outre, une complication assez singulière survint, consistant en un œdème énorme, dur et légèrement douloureux de tout le membre inférieur droit. Cet œdème a duré de longs mois et il n'est pas certain qu'il ait été causé par une phlébite. Le liquide d'œdème, examiné par Lhermitte, qui a étudié spécialement cette question, avait plutôt les caractères de ceux qu'on rencontre dans les œdèmes par compression.

Quoi qu'il en soit, sept mois après la première opération, le 8 février 1926, espérant que la rétraction de la poche kystique avait pu partiellement la libérer de ses adhérences, on entreprit à nouveau de l'enlever, mais les difficultés opératoires furent pires encore que la première fois. Cependant, s'il fallut renoncer à l'extirpation de la poche, on put du moins, après en avoir isolé et fendu la partie supérieure, aborder tant bien que mal la masse ostéo-dentaire située à 14 centimètres de profondeur et la désenclaver du solide repli membraneux qui l'engainait partiellement. Une dent, qui avait les caractères d'une petite incisive, se détacha dans cette extraction et elle a été égarée depuis.

Les suites de la seconde opération ont été bonnes. La malade va bien et a repris une existence active, mais il lui reste une fistule qui va de la région pubienne au fond du bassin, large de 8 millimètres, profonde de 12 centimètres, et qui nécessite encore deux à trois pansements par semaine.

Le kyste dermoïde dont nous venons de rapporter l'histoire est assez remarquable, croyons-nous, en raison de son volume, de l'étendue de ses adhérences certainement inflammatoires pour une part, mais peut-être aussi congénitales, et de l'anomalie concomitante, anatomique et fonctionnelle, de l'appareil génital.

La pièce ostéo-dentaire que contenait ce kyste présente des particularités qui la rendent, elle aussi, assez peu commune.

C'est une petite masse osseuse de forme grossièrement cubique, mesurant dans ses trois dimensions 3 cm. 5, 3 centimètres et 2 cm. 5, et dont la surface irrégulière offre des saillies et des sillons ou des fentes qui ne se prêtent à aucune description. Cependant, une des fentes est assez accentuée et profonde pour donner l'impression que la masse est un segment osseux plat replié sur lui-même.

Cet os porte des dents, des débris de la membrane dermoïde qui l'enserrait et quelques poils courts, épais et noirs.

Les dents sont implantées en éventail, suivant des axes plus ou moins divergents. On voit six dents (rappelons qu'une incisive a été perdue), trois dont la couronne est complètement sortie et trois qui ne montrent qu'une partie de leur couronne.

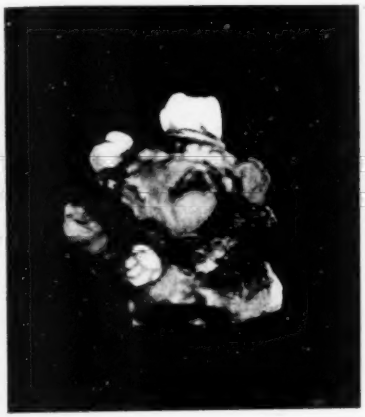

FIG. 1. — *La pièce ostéo-dentaire* montrant les deux grosses molaires identifiées et deux dents incomplètement sorties.

FIG. 2. — *Radiographie.* On reconnaît certains détails de structure des dents. Une dent totalement incluse est devenue visible.

M. Pélissier, dentiste de l'hospice Paul-Brousse, et M. Choquet, dont la compétence en anatomie dentaire est bien connue, ont bien voulu examiner la pièce et nous donner leur avis sur les dents qu'elle porte.

D'après eux, trois dents ont une morphologie très nette et représentent une première grosse molaire supérieure droite, une première grosse molaire supérieure gauche et une deuxième prémolaire supérieure gauche. Ces dents, d'après leur volume, sont du type féminin. Les trois autres organes dentaires représentent des germes en voie d'évolution. Toutes ces dents ont leur revêtement d'émail et le tissu dentinaire doit y exister. Elles appartiennent toutes à la dentition permanente. Les grosses molaires droite et gauche semblent ankylosées dans leur alvéole. Elles présentent une hypertrophie cémentaire qui ne se rencontre pas sur la prémolaire, dont la racine a un aspect tout à fait normal.

La pièce a été radiographiée dans plusieurs plans. On découvre ainsi une autre dent bien développée, mais complètement incluse, et qui est probablement une prémolaire. D'autre part, quelques détails intéressants peuvent être obser-

vés. Les deux grosses molaires sont bien ankylosées. Deux dents au moins, les prémolaires, ont une chambre pulpaire et un canal radiculaire bien conformé. Un des germes dentaires n'existe qu'à l'état de couronne.

Il n'y a pas très longtemps qu'on étudie avec soin les dents des kystes dermoïdes. La thèse récente de Delavaud (1) a été consacrée à ce sujet.

Sans doute, les dents ne sont pas rares dans les kystes dermoïdes, mais quoique l'on connaisse des cas extraordinaires, comme celui d'A. Schnabel (cent dents), et celui de d'Autenrieth (trois cents dents), elles sont généralement en nombre limité, ne dépassant pas cinq le plus souvent, d'après Delavaud; elles n'atteignent pas d'ordinaire un développement normal. Leur couronne est imparfaite. Elles ne présentent aucune forme définie. Ce sont des organes dentiformes plutôt que des dents.

La pièce que nous vous présentons ne semble donc pas banale. On peut en rapprocher plusieurs cas récents et bien étudiés au point de vue dentaire, que Delavaud a relatés dans sa thèse, notamment ceux de Pont (2), de Godard et Bouland (3), de Chucco (4), de Patel et Labry (5).

Discussion. — *M. Péraire.* — Cette observation est certainement pleine d'intérêt. Elle me fait souvenir d'un kyste que j'ai présenté ici même il y a quelques années. Il s'agit d'une jeune femme que j'avais opérée d'un kyste dermoïde de l'ovaire gauche. Il y avait non seulement des dents dans son kyste, mais aussi un fragment de colonne vertébrale et aussi une touffe de cheveux blonds d'une longueur de 1 m. 50.

FRACTURE DU CRANE MORTELLE CHEZ UNE ÉPILEPTIQUE AU COURS D'UNE CRISE

par

J. Rogues de Fursac et Picard

La malade qui fait l'objet de cette communication, Mlle X..., internée à l'asile de Villejuif, était une femme de trente-trois ans, célibataire, sans profession. Son cas, au point de vue pathologique, était passablement complexe. Au point de vue psychique, c'était une débile, déséquilibrée, perverse, voleuse à l'étalage. Elle présentait des éléments de Basedow (tremblement, tachycardie). Ces diverses anomalies auraient été consécutives, d'après la famille, à une maladie qualifiée méningite cérébro-spinale qu'elle aurait éprouvée à l'âge de douze ans. Vers trente ans, elle était devenue diabétique, et c'est au cours du diabète qu'étaient apparues les crises d'épilepsie. Vous voyez qu'il n'est pas exagéré de qualifier le cas de complexe.

Une après-midi, vers 14 h. 30, Mlle X... fit une crise d'épilepsie. Elle était

(1) Delavaud : *Etude sur les dents dans les kystes dermoïdes de l'ovaire*, thèse Paris, 1927.

(2) A. Pont : « Vingt-quatre dents dans un kyste dermoïde de l'ovaire » (La Province dentaire, dans *la Semaine dentaire*, 8 août 1926, p. 661).

(3) H. Godard et A. Bouland : « A propos d'un kyste de l'ovaire contenant des dents » (*La Semaine dentaire*, 31 mai 1925, p. 548).

(4) Chucco : « Volumineux kyste dermoïde de l'ovaire avec dents incluses enlevé par colpotomie antérieure » (*Semaine médic. de Buenos-Aires*, 5 octobre 1922, p. 679).

(5) Patel et Labry : « Kyste dermoïde de l'ovaire avec maxillaire et nombreuses dents » (*Soc. nat. de Med. et des Sciences médic. de Lyon*, 29 avril 1925).

assise dans le vestibule de son quartier. Tout d'un coup, on la vit tomber sur le côté droit, se raidir, avoir des convulsions, présenter un moment de confusion, puis reprendre connaissance : une crise épileptiforme classique, en tout semblable à celles qu'elle avait éprouvées auparavant. Une fois revenue à elle, elle se plaignait de se sentir mal à l'aise et d'avoir des nausées. Une infirmière la conduisit, sur sa demande, au réfectoire, où elle but un verre de tisane. Puis elle demanda à se coucher. L'infirmière la conduisit à son lit. Je note qu'elle marcha seule, tant pour aller au réfectoire que pour gagner son dortoir. Aucune plaie ne fut constatée. Elle n'accusait aucun point douloureux particulier, ni à la tête ni ailleurs. La malade se coucha et parut s'endormir. L'infirmière chargée du dortoir ne remarqua rien d'anormal. Elle crut que la malade dormait tout simplement, comme font souvent les épileptiques après leur crise. Vers 16 h. 1/4, elle s'approcha de son lit et constata, à sa grande stupéfaction qu'elle était dans un état comateux. L'infirmière fit demander l'interne de garde, qui vint aussitôt. Quand il arriva, la malade était décédée.

L'autopsie a lieu le surlendemain, à 9 heures du matin.

Rien de constatable extérieurement. Le cuir chevelu, notamment, offre un aspect absolument normal. Mais son incision fait apparaître un hématome étendu de la région pariéto-occipitale droite. Arrivé au crâne, on découvre une fêlure horizontale. La calotte crânienne est enlevée par un trait de scie passant au-dessous de la fracture. On tombe alors sur un vaste caillot, ayant la forme d'une lentille d'optique et les dimensions classiques établies par Vibert et Socquet (12 centimètres de diamètre et 3 centimètres d'épaisseur à son centre), pesant 175 grammes. L'hémisphère cérébral droit était, du fait du caillot qui le comprimait, considérablement aplati.

Nous vous présentons la pièce osseuse. Vous constatez que la fissure, visible naturellement à la face interne comme à la face externe du crâne, s'étend sur le pariétal et mesure 13 centimètres de long environ. Vous constatez également que la paroi du crâne, dans la région lésée, est anormalement mince, sur une large surface presque transparente. Ce dernier fait, nous le verrons tout à l'heure, a un intérêt.

Ces constatations donnaient, des conditions dans lesquelles le décès de la malade s'était produit, une explication parfaitement claire et logique.

La fracture, très fine et sans aucun déplacement, ne pouvait être mortelle que par l'hémorragie intracranienne qui devait en résulter. Cette hémorragie s'est produite lentement et progressivement, laissant à la malade le temps de revenir à elle comme à la suite d'une crise banale, mais comprimant de plus en plus le cerveau jusqu'au moment où la compression a été suffisante pour déterminer le coma, puis la mort.

Ce qui frappe immédiatement dans les faits que nous venons de rapporter, c'est la disproportion qui existe entre l'importance du traumatisme et la lésion osseuse qui en a été la conséquence. La malade est tombée d'une très faible hauteur, puisqu'elle était assise. Il est vrai qu'elle est tombée sur un sol fait de dallage, c'est-à-dire particulièrement dur. Néanmoins, les épileptiques qui tombent, la tête la première, sur des sols durs, dallage, asphalte, pavé, sont légion, et les fractures du crâne au cours des accès d'épilepsie sont non pas inconnues, mais, sans aucun doute, extrêmement rares. La statistique des décès au cours de vingt-quatre années dans les services d'épileptiques de Bourneville, tant à Bicêtre qu'à la Fondation Vallée, n'offre que deux cas de mort par fracture du crâne. L'un de ces deux cas a été publié en 1882 par Dange et Bricou dans les *Recherches sur l'Epilepsie* de Bourneville (année 1882). Féré, qui avait également une grande expérience de l'épilepsie, ne rapporte, dans son livre *les Epilepsies et les Epileptiques*, qu'un seul cas de fracture

du crâne, d'ailleurs non suivi de mort, survenu chez une vieille épileptique. Dans les deux cas publiés, dans celui de Féré comme dans celui de Dange et Bricou, on a relevé une dystrophie osseuse déterminant une fragilité particulière du crâne : Dange et Bricou parlent d'un reliquat de rachitisme ; Féré, d'une atrophie sénile des pariétaux.

Une fragilité osseuse anormale existe aussi dans notre cas. Elle est démontrée par la minceur extrême (bilatérale, mais notablement plus accusée à droite qu'à gauche) des pariétaux. On est conduit à se demander quelle peut être l'origine de cette minceur pathologique.

Il n'y a aucune raison d'incriminer, comme dans le cas de Dange et Bricou, un rachitisme dont l'anamnèse ne fait pas mention et dont il n'existait d'ailleurs aucun autre reliquat chez la malade. Il ne saurait être non plus question de sénilité, puisque Mlle X... n'était âgée que de trente-trois ans.

L'hypothèse d'un trouble trophique d'origine diabétique nous paraît bien invraisemblable. Celle d'une ostéomalacie liée au goitre exophtalmique également, — bien qu'il ait été rapporté quelques cas de cet ordre, — du fait que notre malade ne présentait aucune des manifestations habituelles de l'ostéomalacie.

L'interprétation qui nous a paru répondre le plus exactement au cas particulier nous a été suggérée par un auteur anglais, David-M. Greig, qui a publié en 1926 dans *Edimburgh Medical Journal* une étude sur la minceur symétrique des pariétaux, — tout à fait notre cas, comme vous voyez. Cette étude, établie sur l'examen de six cent soixante-dix crânes, le conduit à cette conclusion que la minceur symétrique des pariétaux, bien qu'elle ne soit souvent constatée qu'aux autopsies de vieillards, n'est pas le résultat d'une dystrophie sénile, mais bien d'une dystrophie congénitale, constituée essentiellement par une dysplasie du diploé. Cette interprétation apparaît particulièrement séduisante dans notre cas, d'abord parce que nous n'en trouvons aucune autre satisfaisante, ensuite parce que l'hypothèse d'une lésion congénitale est appuyée par le fait que la fragilité osseuse anormale a ici un caractère familial. En effet, un oncle de la malade, frère de sa mère, ayant fait, à l'âge de sept ans, une chute d'une faible hauteur sur le côté gauche de la tête, avait perdu l'usage de la parole. On diagnostiqua une fracture du crâne. On hésita longtemps à le trépaner, — cela se passait vers 1885 et les chirurgiens étaient alors moins interventionnistes qu'aujourd'hui. On s'y décida cependant, et ce fut Péan qui pratiqua l'opération. L'enfant recouvra la parole, mais mourut quelques jours plus tard. Là encore, il est permis d'incriminer une fragilité pathologique du crâne, plus particulièrement du pariétal. Voilà deux cas parfaitement semblables chez l'oncle et chez la nièce. Il est donc permis de parler d'une dystrophie osseuse, congénitale et familiale des pariétaux et de voir dans notre cas une démonstration de l'exactitude, au moins dans certains cas, de la conception de David-M. Greig.

Nous voudrions terminer cet exposé par une très brève considération médico-légale. Supposons que la chute qui a déterminé la fracture du crâne et la mort de Mlle X... se soit produite non dans un service hospitalier, où tout a pu être immédiatement tiré au clair, mais au dehors. Supposons que cette jeune fille ait été trouvée inanimée, le crâne fracturé, sur la voie publique ou dans un lieu suspect, par exemple un cabaret de mauvais aloi, ou encore dans la chambre d'un amant plus ou moins

jaloux et violent. On voit quelles légitimes suspicions auraient pu naître dans l'esprit de la justice. On voit aussi quelle situation délicate aurait été celle de l'expert et combien il aurait été important que celui-ci ait présente à l'esprit cette double notion de la mort par fracture du crâne pouvant résulter d'une chute au cours d'un accès d'épilepsie et de la fragilité pathologique, par dystrophie osseuse, des pariétaux — quelles qu'en soient d'ailleurs la cause et le mécanisme, — qui rend cette fracture possible chez certains sujets, même à la suite d'un traumatisme peu intense. Faute de ces deux notions chez l'expert, la justice aurait pu être aiguillée vers la recherche d'un crime inexistant, ce qui est un premier pas vers une erreur judiciaire.

A PROPOS DE LA STRUCTURE HISTOLOGIQUE DES TUMEURS PRIMITIVES DU POUMON

par

Lelièvre et René Huguenin

Si tous les auteurs s'accordent lorsqu'il s'agit d'affirmer l'augmentation importante du nombre des cancers primitifs du poumon, s'ils s'accordent moins peut-être déjà sur la valeur qu'il faut accorder à chacun des symptômes cliniques, il n'en est plus de même lorsqu'on en vient au chapitre histologique. Les divers types en sont si nombreux pour certains, qu'on en vient à penser qu'il en est trop et à rechercher un peu d'unité dans cette diversité : la structure du poumon normal n'est pas si complexe qu'il y ait assez d'éléments pour constituer tant de types différents de tumeurs. Sans aller jusqu'à donner droit de cité à tant de formes histologiques, le problème n'est pas déjà si simple, lorsque, dans la plupart des cas, on veut tenter de dire d'une tumeur qu'elle appartient à l'un ou l'autre de nos grands cadres, qu'elle est épithéliale ou conjonctive, à supposer qu'il y ait un intérêt primordial à l'y faire rentrer. La difficulté reconnaît une triple cause : d'abord notre connaissance insuffisamment précise de la texture du poumon ; ensuite le chevauchement de nombreuses tumeurs sur le poumon et dans le médiastin, qui rend possibles deux origines distinctes ; enfin la trop riche prolifération cellulaire, cause d'une nécrose intense, ou l'abondante sclérose, qui altèrent l'une et l'autre les éléments néoplasiques.

Ainsi, sur une coupe, on a trop souvent affaire à des masses denses de cellules dont l'aspect arrondi ou légèrement allongé, la pauvreté en protoplasme, font plutôt songer, dès l'abord, à des éléments conjonctifs, lymphoïdes ou fusiformes. Sans doute, on retrouve bien de ci de là quelques bandes de stroma sur lesquelles parfois s'étalent, comme en palissades, les cellules tumorales. D'autres fois, le stroma très épais et richement collagène étrangle des boyaux ou des nids de cellules, réduits aussi à leurs noyaux arrondis ou allongés encore. On serait tenté de parler encore de sarcome, ou surtout ici de lymphosarcome, si la stratification ou la disposition palissadique le long de bandes certainement conjonctives, si l'aspect vaguement polyédrique ou cylindrique de certaines cellules n'incitaient au doute.

Dans ce cas, que nous avons étudié et dont nous devons observation

et pièces à l'aimable obligeance de M. Zadoc-Kahn, médecin de l'hôpital Rothschild, toutes les transitions existaient entre l'aspect pseudo-conjonctif et l'aspect épithélial.

OBSERVATION. — Mlle C., cinquante-cinq ans, domestique, n'a dans son histoire aucun antécédent héréditaire néoplasique. Dans sa jeunesse, on ne retrouve non plus, chez elle, aucune pneumopathie, aucune tuberculose.

En 1925, elle fut soignée pour une pleurésie ; la ponction pleurale aurait donné issue à un liquide clair ; mais il ne fut pas pratiqué d'examen cytologique. Après quelques mois de lit, convalescence et amélioration rapides.

Vers la fin de 1926, la malade éprouve de nouveaux malaises : perte progressive des forces, de l'appétit, et surtout douleurs thoraciques dans la région de l'omoplate gauche, d'abord légères, puis qui s'accentuent jusqu'à gêner considérablement la respiration.

Un médecin consulté découvre, dans la région axillaire, au sommet du creux de l'aisselle, un ganglion du volume d'une petite noix roulant sous le doigt, très mobile, de consistance très dure. En raison de l'histoire pleurale antérieure, il fait le diagnostic de bacillose et envoie la malade à l'hôpital.

A son entrée (janvier 1927), la malade a encore bon aspect ; elle se plaint seulement de fatigue générale, d'inappétence et de quelques douleurs étendues à toute la partie gauche du dos. Elle tousse peu, crache peu : quelques crachats seulement le matin, crachats sans caractères bien définis.

L'examen pulmonaire, par contre, est riche de signes. *Du côté gauche*, une voussure nette de tout l'hémothorax, une matité absolue de la moitié inférieure de cet hémithorax ; les vibrations sont abolies dans toute l'étendue de la matité ; dans la même zone, silence respiratoire, pectoriloquie aphone, égophonie : en somme, tous les signes habituels d'un épanchement pleural ;

Du côté droit, l'examen ne révèle pas de modifications, ni des sons de percussion, ni des bruits d'auscultation.

Le lendemain de cet examen, une ponction exploratrice ramène un liquide louche, bouillon sale. L'examen de laboratoire n'y révèle la présence d'aucun élément néoplasique, pas plus d'ailleurs que dans les crachats.

Après la ponction pleurale, une radiographie du poumon gauche montre pourtant un bloc opaque remplissant les deux tiers inférieurs de l'hémithorax ; le sommet, par contre, est libre ; il n'y a rien au poumon droit.

Un mois après environ (février), une deuxième ponction pleurale donne un liquide analogue à celui de la première et ne contenant pas non plus d'éléments que l'on puisse dire néoplasiques.

Devant le résultat négatif de ces examens, on pratique l'extirpation du ganglion axillaire gauche, qui n'avait pas sensiblement augmenté de volume depuis l'entrée de la malade à l'hôpital. Le diagnostic histologique est ferme : « c'est une métastase d'épithélioma cylindro-cubique dont les cellules forment des cavités ramescentes ».

A partir de ce moment et dans les mois qui suivent, les forces de la malade vont en déclinant. Elle s'amaigrit. L'appétit disparaît progressivement. Puis surviennent des troubles intestinaux (alternatives de diarrhée et de constipation), des douleurs abdominales sans localisation précise, du ballonnement du ventre, enfin des zones de matité qui paraissent fixes. La palpation, d'abord négative, permet de sentir dans les dernières semaines de la vie des nodules disséminés sur toute l'étendue de l'abdomen, en même temps qu'apparut une notable hypertrophie du foie, sans grosse rate. La malade se cachectise et meurt fin juillet, sans avoir présenté de syndrome fonctionnel plus franc dans le domaine pulmonaire, en particulier sans que fût jamais très vive la dyspnée.

AUTOPSIE. — *Poumon gauche* : A l'ouverture du thorax, issue de la plèvre gauche d'un liquide bouillon sale abondant (un litre et demi environ). Pas d'adhérences pleurales. Plèvre pariétale très épaissie. Le poumon gauche est littéralement méconnaissable ; c'est un petit bloc informe, déchiqueté : plus

traces de scissures, seule la partie toute supérieure du poumon garde un aspect à peu près normal. Sur les tranches, cette zone supérieure montre un aspect habituel, mais le reste du poumon est infiltré, lardacé.

Poumon droit intact ; pas de liquide pleural, pas d'adhérences.

Quelques *ganglions* médiastinaux, mais peu volumineux.

Cœur normal.

Foie un peu hypertrophié ; pas de nodules néoplasiques sur les tranches.

Rate normale.

Dans la cavité abdominale, présence d'un liquide semblable à celui de la

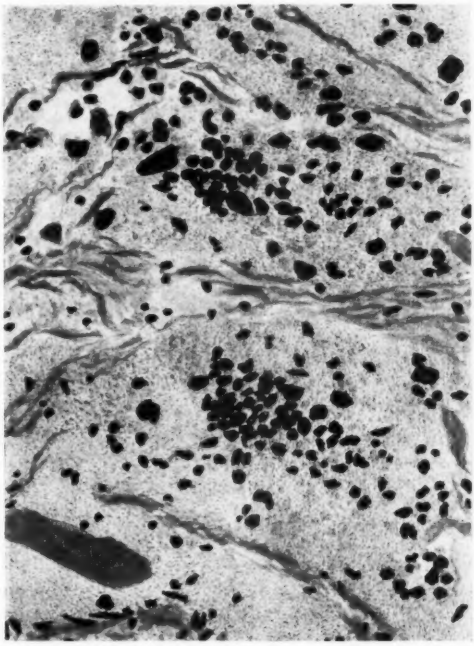

FIG. 1. — *Poumon néoplasique.*
Amas ou fusées de cellules arrondies ou légèrement fusiformes.

cavité pleurale. Adhérences intestinales, principalement au carrefour duodénal.

L'épiploon est parsemé d'un semis de nodules, du volume d'une petite noisette, blancs grisâtres. On en trouve aussi sur le mésentère.

Pour le reste, rien d'anormal.

EXAMEN HISTOLOGIQUE. — Lorsque l'on examine un fragment provenant du poumon dense, dur, rétracté, l'on se trouve en présence d'un bloc collagène compact. En quelques points, de fins trabécules de noyaux (car le protoplasme est à peu près inexistant) sillonnent de bandes irrégulières le bloc fibreux. Ailleurs, et là est surtout le point intéressant, les noyaux, parfois les cellules

(car le protoplasma s'y retrouve en un cercle visible autour de ce noyau), forment comme des amas où les cellules sont réparties sans ordre, disloquées, séparées les unes des autres, sans nul réticulum ni nulle bande de tissu conjonctif. Ces caractères, joints à l'aspect arrondi des cellules, à cet autre caractère qu'elles sont réduites à leur noyau, expliquent que l'on soit tenté d'en faire des lymphocytes ; et un histologiste des plus compétents, particulièrement féru de la microscopie du poumon, affirmait, en présence de ces

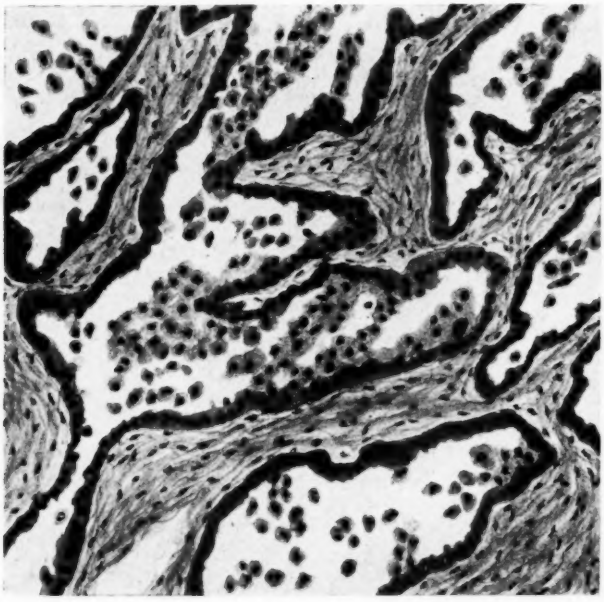

FIG. 2. — *Métastasie ganglionnaire. Aspect « alvéolaire » de l'épithélioma.* La paroi est revêtue d'un épithélium cubique, végétant dans l'intérieur de la cavité sous l'aspect de cellules plus claires, vacuolaires, qui s'arrondissent lorsqu'elles s'isolent.

aspects cellulaires, qu'il s'agissait là de lymphocytes, au moins vraisemblablement. Ailleurs, les cellules s'allongent et tendent à devenir fusiformes (fig. 1).

Lorsqu'on examine la métastase ganglionnaire, on retrouve, au milieu de nappes fibreuses, collagènes, des aspects tout comparables : nids de cellules rondes pour la plupart, accolées ou presque, ou parfois isolées, séparées les unes des autres par de petites travées collagènes qui confirmeraient volontiers l'impression, acquise en considérant les lésions pulmonaires, qu'il s'agit d'une tumeur conjonctive... si l'on ne voyait les mêmes cellules former ailleurs des bandes accolées, puis s'écartant, pour ménager entre elles un léger espace, puis prenant un aspect nettement cubique pour limiter une cavité tantôt petite, tantôt vaste, parfois irrégulière ; la paroi pousse quelquefois des végétations

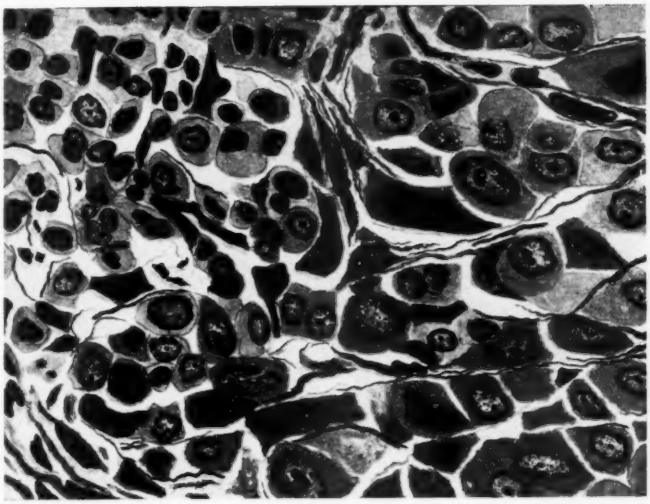

FIG. 3. — *Métastase ganglionnaire. Aspect lobulé de l'épithélioma.* Lobules formés de cellules claires, parfois vacuolaires, souvent monstrueuses, un peu comparables à celles des végétations intracavitaires (fig. 2).

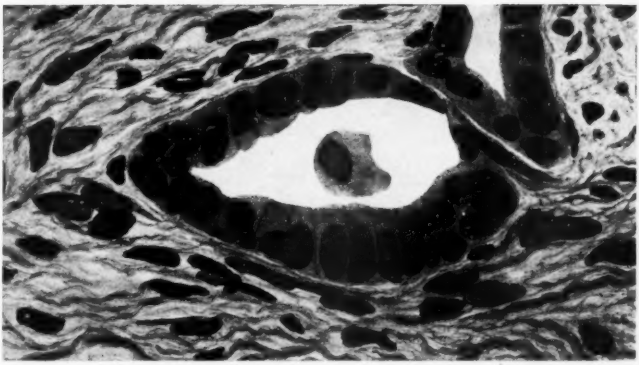

FIG. 4. — *Cavité à revêtement cylindrique.*

exubérantes. En ces plages, nul doute que l'on ne soit en présence d'une tumeur du type épithélial.

En présence des petites cellules cubiques qui constituent le revêtement, on conclurait volontiers que la tumeur est née du revêtement alvéolaire, puisqu'elle reproduit grossièrement des alvéoles monstrueux et végétants avec un épithélium assez semblable à celui des alvéoles atélectasiques. Et cela, d'autant plus (fig. 2) que ces cellules, lorsqu'elles se stratifient en végétations pleines, deviennent plus claires, polyédriques, vacuolaires, enfin arrondies quand elles se libèrent, comparables à celles que l'on voit dans tout alvéole « irrité », au début des réactions inflammatoires, semblables à ces grosses cellules rondes et pâles que l'on dit « histiocytes » ou « monocytes ».

Mais d'autres points, surtout rencontrés dans une métastase épiploïque, ont un aspect différent encore. On y retrouve, côte à côte, tantôt des lobules de cellules ayant tous les caractères de celles que nous venons de décrire (fig. 3), polyédriques, claires, vacuolaires, souvent monstrueuses, ayant dûment l'aspect épithélial cependant et plus proche du malpighien que du cylindro-cubique ; tantôt des cavités tapissées par un épithélium cylindrique indiscutable (fig. 4).

Ainsi, dans une tumeur pulmonaire et dans ses métastases, on peut rencontrer des aspects morphologiquement fort dissemblables : aspect pseudo-sarcomateux, aspect indiscutablement épithélial, tantôt cubique, tantôt cylindrique, tantôt enfin polyédrique. Et nous en retirons d'abord la notion du polymorphisme extrême des tumeurs primitives du poumon. Nous en déduirons ensuite que, selon sans doute leurs conditions de vie, le milieu où elles poussent, les cellules preuvent prendre des aspects très différents de celui qu'offraient primitivement les éléments qui sont devenus néoplasiques et que bien des épithéliomas du poumon (ce que l'un de nous a déjà soutenu à plusieurs reprises) peuvent offrir un aspect sarcomateux ; ou réciproquement que nombre de tumeurs étiquetées sarcomes doivent être des épithéliomas.

Enfin nous conclurons qu'il est bien difficile d'assumer à une telle tumeur épithéliale une origine précise : alvéole ou bronchiole. Les divers types d'épithélium qu'on rencontre dans cette tumeur conduiraient, suivant les points considérés, à opter pour l'une ou pour l'autre. Sans doute, si l'on se rallie à l'hypothèse que le revêtement de la bronche et de l'alvéole a même origine, le polymorphisme des épithéliums s'explique aisément ; mais une autre difficulté surgit : l'interprétation à donner aux éléments ronds et clairs qui poussent et s'isolent dans l'alvéole. On en serait conduit à penser alors que de telles cellules naissent du revêtement alvéolaire, épithélium dans cette hypothèse, mais si faiblement différencié qu'il peut être la souche de cellules à tendance fonctionnelle « histiocytaire ». Simple fait d'observation trop gros de conséquences pour que nous en discutions davantage sur un seul cas.

ÉPITHÉLIOMA PRIMITIF DE L'APPENDICE ILÉO-CÆCAL

par

Maurice Péraire

Voici les pièces et les coupes histologiques d'un épithélioma primitif de l'appendice iléo-cæcal.

Je vous donne l'examen histologique qui a été pratiqué dans le laboratoire de MM. R. Letulle, Bergeron et Lesure.

« Macroscopiquement, l'appendice, gros comme une noisette à son extrémité libre, se présentait en forme de crosse. Sa consistance était indurée. A la coupe, il était complètement oblitéré.

« Les différentes coupes que nous avons pratiquées sur l'appendice montrent cet organe envahi par un cancer développé, semble-t-il, aux dépens des culs-de-sac des glandes de Lieberkühn.



FIG. 1. — *Cancer primitif de l'appendice né aux dépens des glandes de Lieberkühn.*

« Les cellules qui forment ce cancer *perdent très rapidement leur type cylindrique* à protoplasma clair mucoïde ; elles dessinent très rarement des cavités pseudo-glandulaires ; elles s'enfoncent très vite dans la sous-muqueuse et à travers toutes les couches musculeuses très hypertrophiées ; on en trouve jusqu'en dessous de la couche péritonéale, parfois épaissie.

« Ces cellules atypiques se disposent tantôt en vastes âmas étalés, tantôt en colonnes serrées qui s'insinuent dans les interstices musculaires ; on

les trouve même isolées, une à une, dans ces fentes interstitielles. Il semble bien qu'elles occupent souvent des vaisseaux lymphatiques ; leurs noyaux sont en général arrondis, avides de colorants, munis de plusieurs fins nucléoles ; les mitoses y sont assez rares.

« En résumé, cancer primitif de l'appendice fusant surtout en profondeur. Ce cancer nous paraît doué d'une assez grande activité. »

FIG. 2. — *Cancer primitif de l'appendice ayant traversé les couches musculeuses et arrivant sous le péritoine épaissi.*

D'après nos recherches, ces cancers primitifs de l'appendice iléo-cæcal sont considérés comme graves histologiquement ; mais cliniquement ils sont généralement bénins.

Difficiles à diagnostiquer, ils ne se manifestent souvent par aucun autre cortège symptomatique que celui de la vulgaire appendicite chronique. Ainsi qu'on l'a dit, le cancer primitif de l'appendice est soit une trouvaille d'autopsie, soit une découverte opératoire. Voici mon observation :

Je suis appelé, le 15 octobre 1927, auprès de Mme M..., âgée de trente ans et demi. Elle me dit être malade depuis un an et demi environ. Ses règles étaient d'abord douloureuses, s'accompagnant de nausées et d'une grande fatigue. Les douleurs abdominales persistaient presque aussi vives, même après la cessation des règles Celles-ci ont toujours été en avance de quatre à cinq jours

Leur durée était d'une semaine. Auparavant, elle était très bien portante. Elle a été réglée pour la première fois à quinze ans et demi. Mariée à vingt-quatre ans, grossesse normale dix mois après. Enfant en parfaite santé, encore actuellement. Mme M... se plaint d'une constipation opiniâtre habituelle. Elle a eu de l'entérite vers l'âge de sept à huit ans, après avoir eu la scarlatine.

Au point de vue héréditaire, mère morte à soixante-huit ans d'une tumeur abdominale et père mort d'un cancer du pylore vers l'âge de soixante ans.

Le 15 septembre 1927, crise abdominale des plus violentes. Les douleurs siégeaient dans tout l'abdomen et nécessitèrent le repos au lit pendant huit jours. Deuxième crise dans les premiers jours d'octobre. Les douleurs abdominales siégeaient cette fois surtout à gauche et dans les deux régions inguinales.

L'examen des poumons, des reins et du cœur ne dénote rien d'anormal.

Par le toucher vaginal, on sent une tumeur paraissant liquide dans le cul-de-sac latéral gauche : *kyste* ou *hydrosalpinx*.

Entrée à la maison de santé le 17 octobre. Je porte le diagnostic complémentaire d'*appendicite chronique*, car le point de Mac Burney est douloureux, avec légère résistance à la pression.

Opération le 18.

Ablation d'un kyste tordu du para-ovarium gauche, de dimensions d'une énorme pomme, avec contenu hématique marron très foncé. Le kyste peut être enlevé dans son intégralité. Ablation de la trompe et de l'ovaire correspondants.

En explorant le cæcum, je trouve *une tumeur* fixée à la partie postérieure de celui-ci et que mon aide prend tout d'abord pour un ganglion.

Cette tumeur, du volume d'une petite noisette, n'est autre chose que l'extrémité libre de l'appendice, dont toute la surface est recouverte d'un velum la fixant, l'accolant étroitement à la paroi postérieure du cæcum. Cette portion libre du cæcum est contournée en forme de crosse.

L'appendice est libéré de ses adhérences et énucléé avec son méso très court. La portion du cæcum d'où l'appendice a été sculpté est recousue au moyen de deux surjets de catgut superposés. Fermeture de l'abdomen sans drainage. Ablation des agrafes le huitième jour.

Guérison complète et sortie de la malade le onzième jour.

L'aspect macroscopique de la pièce appendiculaire enlevée est exactement celui représenté dans une figure de Lecène rapportée dans le *Manuel des Agrégés 1920*, page 611.

En incisant en deux parties la portion terminale indurée de l'appendice formant une véritable tumeur, l'aspect est tout à fait celui d'un cancer. En passant la lame du bistouri sur la coupe, c'est un véritable ichor qui s'écoule. Aussi le diagnostic de *cancer primitif de l'appendice* vient tout naturellement à l'esprit.

Après examen histologique consciencieusement fait, mon diagnostic a été pleinement confirmé.

D'ailleurs, quand on trouve un *appendice oblitéré*, comme chez ma malade, cette oblitération doit paraître suspecte, surtout quand c'est à *son extrémité libre* et que *cette extrémité libre* est *uniformément indurée* sur toute sa surface. Le diagnostic de calcul stercoral ou de corps étranger quelconque doit être éliminé ; car ces corps étrangers roulent sous le doigt et l'on sent toujours l'enveloppe qui les englobe. Il n'en est pas de même du cancer appendiculaire primitif, dont l'induration est globale. L'examen histologique s'impose toujours.

SUR UN CAS D'OSTÉOBLASTOME DU MAXILLAIRE INFÉRIEUR

par

Chastenet de Géry et M. Perrot

Nous avons observé au Centre anticancéreux de la banlieue parisienne une tumeur de la mâchoire inférieure qui ne nous a pas paru pouvoir être enlevée opératoirement en raison de son volume et de son extension très rapide, mais dont une biopsie nous a permis d'étudier la structure histologique très particulière. Voici d'abord l'histoire clinique de cette tumeur :

Observation clinique. — Elle s'est développée chez un homme de cinquante-quatre ans exerçant la profession d'échaudeur, à la suite de l'avulsion de deux dents, la première et la deuxième molaire droites. Huit jours après l'avulsion, des bourgeons charnus apparaissent, sortant des cavités alvéolaires récemment vidées de leurs dents et faisant saillie dans la bouche. Puis bientôt la mâchoire, dans sa partie droite, se tuméfie de façon de plus en plus visible, cette lésion évoluant sans douleur marquée.

Au début de décembre 1927, deux mois et demi environ après le début de l'affection, la face est déformée par une volumineuse saillie de la région maxillaire droite, saillie régulière, arrondie, étendue transversalement de la commissure labiale à l'angle de la mâchoire et occupant de haut en bas la partie inférieure de la joue et presque toute la région sus-hyoïdienne droite. La peau, d'aspect normal, est peu mobile, mais plutôt tendue qu'adhérente. La tuméfaction est dure, un ganglion est perceptible dans la région sous-maxillaire. Pas d'autre adénopathie cervicale.

La bouche s'ouvre bien, on y voit une lésion singulière consistant en d'énormes bourgeons charnus exubérants, du volume d'une grosse noix, rouge violacé, qui boursouflent le rebord gingival et entre lesquels persiste un vague pertuis dans lequel le stylet semble aller jusqu'à une paroi osseuse.

Par le palper intrabuccal combiné au palper extérieur, on se rend compte que la branche horizontale du maxillaire est le siège d'une grosse tumeur dure, faisant saillie de tous côtés et envahissant ou refoulant le plancher buccal jusque près de la ligne médiane.

Cette tumeur est à peu près indolore spontanément et à la pression. Elle ne détermine d'autre trouble fonctionnel qu'une gêne légère de la mastication. La température est normale ou subnormale, l'état général n'est pas altéré. Aucun antécédent pathologique notable ; la syphilis est absente cliniquement et sérologiquement, le malade est un petit fumeur de cigarettes.

La *radiographie* prise le maxillaire inférieur droit siège de la tumeur contre la plaque, le rayon normal passant derrière l'angle maxillaire gauche, montre: « Envahissement de la branche horizontale du maxillaire droit depuis la canine jusqu'à l'angle du maxillaire. Raréfaction du tissu osseux, qui apparaît effrité, irrégulier en avant et avec des taches de condensation en arrière. Ces taches débordent le bord inférieur du maxillaire et se confondent insensiblement avec la tumeur, dont on différencie le contour sur le cliché. » (Dr Lévy-Lebhar.)

Les bourgeons gingivaux paraissant bien appartenir à la tumeur, plusieurs biopsies successives en furent faites. Mais on ne trouva dans les fragments prélevés que du tissu inflammatoire banal.

Une biopsie est alors pratiquée par le dehors. A l'aide d'une incision sous-maxillaire, on enlève un ganglion et des fragments de tissus ayant un aspect néoplasique. L'opération est pénible par suite d'une hémorragie diffuse dont seul un tamponnement prolongé a raison. Cette biopsie ne fut pas plus heu-

reuse que les précédentes : le ganglion et les fragments enlevés ne présentaient aucun aspect néoplasique.

L'intérêt qu'il y avait à poser un diagnostic précis nous incite à faire une nouvelle exploration, mais cette fois après ligature de la carotide externe. La tumeur, mise à nu sur une petite surface, fait partie intégrante de l'os, représenté ici par une lame papyracée de consistance fibro-osseuse que le bistouri divise aisément. Le néoplasme sous-jacent est fait d'un tissu jaunâtre cohérent, assez mou, ressemblant à de la graisse un peu dense, très vasculaire et parsemée de parcelles osseuses. Ce sont des parties de ce tissu qui font l'objet

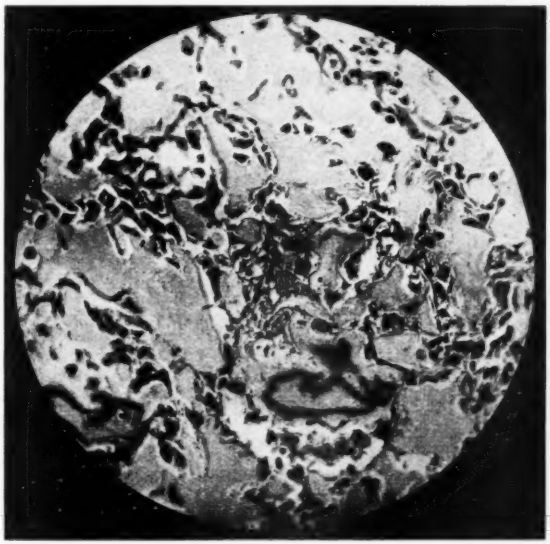

FIG. 1. — *Zone d'évolution maxima.*

de notre étude histologique. Avant d'exposer celle-ci, nous indiquerons que le malade a été soumis à la curiethérapie, mais que ce traitement est encore trop récent pour que les effets puissent en être appréciés.

ETUDE HISTOLOGIQUE. — Dans sa partie centrale, la tumeur présente une structure à peu près homogène, régulièrement formée de cellules tumorales et de petits îlots de substance fondamentale. Ces îlots, de forme irrégulière, possèdent une structure amorphe, non fibrillaire, avec absence complète de cellules. Leurs réactions tinctoriales les montrent parfois surchargés d'osséine, quelques-uns sont en voie de calcification. A leur pourtour se disposent, sans ordre apparent, les cellules tumorales. Larges, très volumineuses, de forme polyédrique, le plus souvent même triangulaire, ces cellules ont un protoplasme éosinophile granuleux avec, principalement au niveau de leurs angles, de fines condensations fibrillaires. Leur noyau, énorme et arrondi, montre un réseau chromatique bien visible, avec un nucléole volumineux, très apparent

et unique. Ces cellules ne sont, en général, pas au contact les unes des autres et échangent des filaments protoplasmiques. Parfois, leur masse cytoplasmique se creuse de petits alvéoles vides sur les préparations dont la nature graisseuse du contenu est vraisemblable. Leur activité mitotique est modérée. De par leur groupement et leurs rapports avec les îlots de substance fondamentale, on distingue deux zones : l'une, plus évoluée, peu riche en cellules, avec une grande abondance de substance fondamentale partiellement surchargée d'ostéine ou de calcaire (fig. 1), l'autre moins différenciée, remarquable par l'abondance des cellules tumorales et la nature de la substance fondamentale qui, bien qu'amorphe, possède les affinités du collagène (fig. 2).

La trame conjonctive proprement dite n'est représentée que par des travées

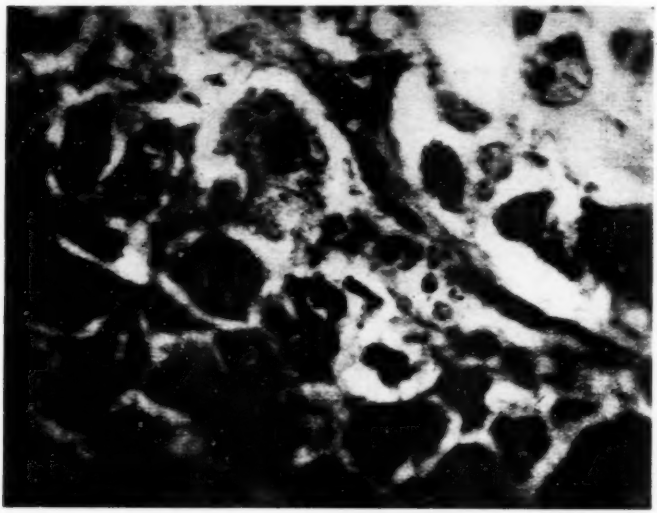

FIG. 2. — *Centre de la tumeur.*

de fibroblastes centrées par un capillaire. De morphologie le plus souvent embryonnaire, ces vaisseaux sont toujours bordés par un endothélium visible. Il faut néanmoins remarquer la fréquence de petites hémorragies interstitielles. Il est enfin un autre élément qui, bien que rare, se rencontre dans cette tumeur : ce sont des cellules multinucléées des myéloplaxes.

Dans les zones périphériques, on voit les cellules tumorales s'infiltrer dans les espaces médullaires. Les trabécules osseux normaux disparaissent, et il faut noter l'abondance plus grande des myéloplaxes, qui se moulent sur les travées en voie de destruction. Le périoste, très épais, montre une réaction inflammatoire subaiguë que traduisent des infiltrats lympho et plasmocytaires et une sclérose marquée.

En résumé, cette tumeur, qui présente des rapports évidents avec le système osseux, nous paraît être formée de cellules qui, bien que tumo-

rales, ont conservé une différenciation morphologique qui permet de les rattacher aux cellules ostéoplastiques. Il s'agit d'une tumeur rare dont nous n'avons pu retrouver que deux cas dans la littérature française : l'un d'eux fut décrit en 1910 par MM. Delbet et Herrenschmidt (1), qui mentionnent dans leur travail cinq cas antérieurs publiés à l'étranger (de von Hanseman principalement) ; l'autre fut présenté ici même récemment par M. Titu Vassiliu (2). Ces deux tumeurs paraissent de prime abord assez dissemblables : nous pensons que notre cas peut leur servir de trait d'union et permettre de les rattacher l'une à l'autre. La première correspond, en effet, d'assez près aux zones les plus évoluées de nos préparations, tandis que la seconde est identique aux autres régions plus riches en cellules. C'est surtout à ce titre que notre tumeur doit son intérêt. Nous proposons donc, à la suite de ces derniers auteurs, de la distraire du cadre des ostéosarcomes banaux et de lui donner le nom d'ostéoblastome.

Un autre point, qui nous paraît intéressant dans cette observation, est la nature des bourgeons intrabuccaux qui, bien que paraissant faire partie intégrante de la tumeur, ne témoignaient que d'une réaction inflammatoire intense du chorion gingival. La série des quatre biopsies faites à ce niveau eût pu, par la persistance d'une image identique banale, faire porter un diagnostic erroné et méconnaître la tumeur maligne sous-jacente si les renseignements cliniques n'eussent pas conduit à considérer ces résultats comme le fait d'une lésion accessoire banale et incité à persévérer dans la recherche de la tumeur.

(Travail de l'hospice Paul-Brousse
et du laboratoire d'anatomie pathologique de la Faculté de Médecine de Paris.)

CANCER ŒSOPHAGIEN A CELLULES CYLINDRIQUES SON ORIGINE BRONCHIQUE POSSIBLE

par

René Huguenin et Jacques Delarue

La dysphagie est un signe sans doute banal dans les affections médiastinales. Mais elle est alors rarement isolée. Lorsqu'elle apparaît seule, on est plutôt tenté de songer à une affection œsophagienne. Dans ce cas, cependant, il est très vraisemblable qu'elle a constitué le signe unique d'une néoplasie bronchique.

Un homme de soixante-trois ans, sans passé pathologique intéressant, est hospitalisé à l'hôpital Laennec, dans le service du docteur Louis Ramond, le 9 juin 1927. Le symptôme qui amène ce malade à l'hôpital est la dysphagie. Ce trouble fonctionnel a fait son apparition au mois de septembre 1926 ; il s'est accentué progressivement en quelques mois et, au début du mois de juin,

(1) Delbet et Herrenschmidt : « Sarcome ostéoblastique, Ostéoblastome » (*Bull. de l'Ass. fr. pour l'étude du Cancer*, 21 février 1910, p. 110).
(2) Titu Vassiliu : « Sur un cas d'ostéoblastome malin ou sarcome à ostéoblastes du tibia » (*Ann. d'Anat. pathol.*, déc. 1927, p. 1040).

seuls les liquides peuvent passer. Des régurgitations sont apparues il y a quelques mois ; elles surviennent peu après l'ingestion des aliments, jamais le malade n'y a trouvé de sang, elles n'avaient aucune odeur fétide.

L'état général s'est progressivement altéré depuis l'apparition de ces troubles, l'amaigrissement atteint 10 kilogrammes lors de l'entrée à l'hôpital. A ce moment, l'aspect amaigri du malade frappe tout d'abord : son teint est pâle et blafard, ses téguments sont secs et peu élastiques ; outre les troubles précédents, il existe des douleurs épigastriques permanentes et une certaine gêne thoracique sans phénomènes douloureux vrais, sans dyspnée, difficile à préciser ; l'appétit est conservé.

L'examen permet de constater l'existence d'une petite hernie épigastrique réductible avec gargouillements ; il n'existe nulle part d'adénopathies perceptibles, pas d'adénopathies sus-claviculaires en particulier. L'examen ne révèle aucun signe pathologique pleuro-pulmonaire ni cardiaque.

Le diagnostic posé cliniquement est celui de néoplasme de l'œsophage, diagnostic à confirmer par un examen radiologique et par une œsophagoscopie. La radioscopie est faite par le docteur Maingot; un mucilage baryté apprend qu'il y a un diverticule profond de l'œsophage, situé en avant, à la hauteur de la bifurcation de la trachée et visible seulement en position oblique antérieure gauche. Ce diverticule est un petit sac en doigt de gant qui se vide instantanément quand le mucilage baryté descend au-dessous de lui; de temps en temps, le diaphragme se contracte et gêne l'évacuation du bas de l'œsophage. Un repas opaque remplit un estomac hyperkinétique ; dès la fin du repas, l'estomac se vide dans le duodénum. Pas de déformation des contours gastriques. Bulbe duodénal régulier. Ectasie sous-vatérienne du duodénum avec antipéristaltisme. L'examen radiologique du thorax montre que celui-ci est clair; thorax d'emphysémateux, avec arborisations péribronchiques nombreuses à point de départ hilaire.

L'œsophagoscopie, faite par le docteur Ill, montre un diverticule œsophagien antéro-latéral droit. A son niveau, la paroi œsophagienne est absolument normale; son aspect peut même faire penser qu'il s'agit d'une lésion ancienne parfaitement organisée et sur laquelle il n'y a aucun traitement à tenter, étant donné le siège.

Devant les résultats si concluants de ces deux examens et malgré les symptômes cliniques, le diagnostic de néoplasie œsophagienne ne peut qu'être éliminé. On pense que la hernie épigastrique est responsable de la plupart des signes qu'accuse le malade, et il est fait, le 16 juillet, par le docteur Girode, une cure radicale de cette hernie. Les suites opératoires sont des plus simples, mais le malade s'amaigrit et perd ses forces de plus en plus; il est très pâle, garde le lit et la dysphagie persiste avec une intensité telle que toute alimentation est extrêmement difficile. Après emploi de médications antispasmodiques variées et devant l'état d'inanition du malade, on décide de faire une gastrostomie; celle-ci est pratiquée le 7 septembre. Une exploration de l'estomac au cours de l'intervention n'y révèle pas de tumeur. La cicatrisation de la plaie est obtenue *per primam*, sans complications locales ni générales. L'alimentation liquide se fait convenablement par la bouche gastrique et la malade semble reprendre un peu de forces dans les premiers jours. L'examen, à ce moment, ne montre pas d'adénopathies axillaires ni sus-claviculaires; il existe quelques râles de bronchite à l'auscultation, surtout du poumon gauche.

Cependant, l'amaigrissement et la pâleur deviennent extrêmes. Une numération globulaire révèle une anémie à 1.250.000 accompagnée d'une leucocytose à 12.000 avec 72 % de polynucléaires neutrophiles. Des plaques de muguet apparaissent dans la bouche et, sans complications infectieuses patentes, le malade succombe le 25 octobre.

L'autopsie, faite le 27, ne révéla aucune lésion de l'estomac, mais le médiastin était occupé par une volumineuse masse de consistance inégale englobant la bifurcation trachéale, les bronches-souches et l'œsophage, et dans

laquelle se reconnaissaient des ganglions très nombreux du volume d'une noisette à une grosse noix.

Les deux hiles pulmonaires sont sectionnés péniblement au ras de la face médiastinale des poumons. Des coupes en série de ces organes permettent de constater que, en dehors d'un emphysème généralisé et de la congestion agonique des lobes inférieurs, il n'y existe pas de lésion macroscopiquement visible.

Les pédicules vasculaires sont progressivement détachés des organes médians du médiastin, et ceci permet de constater que, si le conduit œsophagien est sain dans son tiers thoracique supérieur et à la face postérieure du cœur, il est complètement adhérent et impossible à séparer de la trachée au niveau de la bifurcation de celle-ci et de la bronche. Il est en ce point épaissi, déformé, induré et très volumineux.

Une dissection de ce blôc commun trachéo-broncho-œsophago-ganglionnaire permet de séparer un certain nombre de ganglions sous et prétrachéobronchiques. La trachée et les bronches sont ouvertes par leur face antérieure. Il n'existe pas dans leur lumière de végétations papillomateuses visibles.

Leur face postérieure est impossible à détacher de l'œsophage; on se contente de sectionner aux ciseaux les cartilages de la trachée et de la bronche gauche le long des bords de celui-ci. Il est ouvert par une incision faite à sa face antérieure et est coupé transversalement pour un examen histologique. Dans sa lumière, nulle végétation tumorale ne fait saillie.

A l'étude histologique, les différentes tuniques du conduit sont difficiles à identifier : elles sont méconnaissables, tant leurs éléments anatomiques sont dissociés, envahis, détruits par les lésions considérables qui s'y sont développées.

Il existe, çà et là, de petits fragments de muqueuse malpighienne isolés dans une vaste plage nécrotique qui occupe le siège de la muqueuse et de la sous-muqueuse. Des débris de leucocytes polynucléaires se reconnaissent dans cette zone.

Plus profondément, vers la périphérie, en pleine couche musculaire dont les éléments sont d'ailleurs dissociés et profondément altérés, se trouvent des cavités irrégulières bordées de cellules cylindro-cubiques, inégales de forme et de volume, à noyau souvent monstrueux et quelquefois en mitose. Ces formations néoplasiques pseudo-glandulaires sont très nombreuses; elles sont isolées et voisines les unes des autres; il existe par ailleurs des îlots de cellules cylindriques non organisés en pseudo-glandes, mais séparés des éléments voisins par des espaces clairs. Le stroma est lâche et œdémateux, envahi de leucocytes.

Les ganglions sont envahis par des formations épithéliales cancéreuses du même aspect, quoique plus irrégulières.

Les colorations au muci-carmin mettent en évidence des flaques rouges au centre des cavités pseudo-glandulaires ou diffuses dans le stroma, au voisinage des cellules néoplasiques. Quelques-unes d'entre ces cellules sont chargées d'une boule de mucus incluse dans le protoplasma.

Devant la structure cylindrique de cet épithélioma, qui ne laisse pas de surprendre au premier abord, on est conduit à envisager, pour l'expliquer, deux hypothèses.

La première tend à admettre que ce cancer est bien un cancer de l'œsophage, une de ces tumeurs glandulaires qui sont d'une grande rareté et qui auraient leur origine soit dans le canal excréteur des glandes muqueuses de l'œsophage, soit dans des îlots hétérotypiques de muqueuse gastrique qui s'y trouvent parfois (Franck), — soit enfin dans des cellules fœtales, aberrantes, reliquat de la structure cylindrique de l'épithélium œsophagien, et restées incluses dans la muqueuse gastrique (Barbacci).

Mais plusieurs faits militent contre cette hypothèse. Tout d'abord,

le *siège de la tumeur :* elle était en effet développée derrière la bifurcation trachéale, contre celle-ci et la bronche gauche, et les différentes tumeurs glandulaires de l'œsophage dont nous avons retrouvé la description (Bristowe, Robin, Hanot, Chavannaz, Fischer, Francke, Guisez et Hallion, Delater) se trouvaient toutes, sinon au cardia, du moins au voisinage du cardia, localisation qu'explique peut-être la topographie des glandes de l'œsophage.

L'aspect macroscopique du cancer de notre malade n'était pas non plus semblable à celui des tumeurs glandulaires de l'œsophage décrites précédemment.

Au lieu de la tumeur habituelle, mollasse, gélatiniforme (Bristowe), faisant saillie dans la lumière du conduit (Francke), nous avons trouvé un œsophage à parois épaissies, infiltrées par le néoplasme.

Enfin la *structure histologique* même de la tumeur comporte quelques arguments contre cette hypothèse. Le plus grand nombre des éléments néoplasiques, en effet, se trouvent dans les tuniques profondes du conduit, dans la musculeuse, au voisinage de l'adventice périphérique qui, elle-même, est par endroits détruite. La sous-muqueuse est envahie de lésions inflammatoires considérables, mais on y voit peu de cellules néoplasiques; on retrouve çà et là des éléments de muqueuse malpighienne normale.

Tous ces faits nous font abandonner cette première hypothèse presque complètement.

La seconde est que ce cancer œsophagien est un cancer par propagation, dont le point de départ se trouverait dans les glandes trachéales ou bronchiques. L'adhérence considérable réunissant le conduit aérien et le conduit alimentaire nous paraît plus que le témoin d'une périœsophagite.

Les ganglions envahis appartiennent à deux groupes : ganglions médiastinaux postérieurs et ganglions prétrachéo-bronchiques ou intertrachéobronchiques. Ces derniers ganglions sont seuls anthracosiques ; ils sont aussi bourrés de formations cancéreuses. Leur envahissement est témoin de la présence, dans la paroi bronchique ou trachéale, d'un néoplasme ; ce néoplasme peut aussi bien y être primitivement que par propagation.

Nous pouvons donc penser, sans oser l'affirmer, que cet épithélioma cylindrique, d'origine glandulaire certaine, est originaire des glandes bronchiques ou trachéales.

Notre malade a présenté des symptômes œsophagiens que la radiologie et l'œsophagoscopie n'ont pu mettre sur le compte d'un cancer œsophagien patent. Il ne présentait non plus aucun signe qui pût attirer l'attention sur son arbre respiratoire. Mais on sait qu'il existe des épithéliomas trachéo-bronchiques capables de se manifester par une symptomatologie larvée, purement œsophagienne. Quelques relations de ces faits ont été publiées ; nous en avons nous-même fait plusieurs observations.

Et nous croyons pouvoir à nouveau, ici, attirer l'attention à propos de ce cas, sur ces formes très spéciales du cancer des bronches.

KYSTE DU VAGIN

par

Henri Mondor et Paulette Gauthiers-Villars

Mme S..., trente ans, m'est adressée pour cystocèle.

Elle fait remonter à un accouchement d'il y a six ans les troubles fonctionnels qui la préoccupent : pesanteur dans le vagin, mictions fréquentes et incomplètes, douleurs lombaires, obstacle au coït.

Dès le premier examen, on écarte l'idée de prolapsus. Il y a bien une rétroflexion utérine, mais la tuméfaction précervicale n'est pas une cystocèle. C'est, faisant saillie entre les lèvres, une grosseur du volume d'un œuf, parfaitement ovoïde et rénitente ; son grand axe est dans l'axe du vagin ; sa situation est à peu près médiane entre le tubercule antérieur du vagin et le col : l'extrémité postérieure semble un peu déviée à gauche.

La palpation est indolente ; la paroi du vagin est au-devant de la tuméfaction, très distendue et amincie ; de grosses veines sillonnent les faces latérales ; partout on perçoit une paroi indépendante de la paroi vaginale et sans irrégularité.

Le diagnostic est : tuméfaction kystique, kyste du vagin.

Par précaution, je demande à mon ami Wolfromm de faire l'examen intravésical et de s'assurer qu'il n'y a pas de diverticule. Son examen est négatif et lui permet de penser qu'il s'agit de kyste du vagin.

L'ablation fut pratiquée ; un clivage facile permit une exérèse complète et rapide. L'extrémité postérieure du kyste allait à gauche de la ligne médiane et du col, comme l'examen clinique le faisait prévoir. Suites opératoires terminées, sans intérêt, en sept jours.

Le contenu du kyste était un liquide épais, grisâtre, d'aspect boueux. L'examen histologique fut fait de telle sorte que la paroi du kyste a été étudiée sur toute sa circonférence et dans ses connexions avec le fragment de paroi vaginale qu'on avait enlevé pour ne pas laisser un plancher vésical distendu. Voici le résultat de l'examen des coupes :

La paroi de la cavité kystique est bordée en surface par un épithélium formé d'une seule rangée de cellules juxtaposées les unes aux autres ; cellules hautes, à noyau apical, à protoplasma riche en substances colorables par le mucicarmin ; ce revêtement cylindrique est à peu près dépourvu de formations glandulaires, sauf en un point qui répond à un des pôles de la cavité. En surface, on trouve quelques cellules desquamées et des traces de mucus.

Ce revêtement cylindrique repose sur une étroite bande de tissu conjonctif ; là où le kyste s'adosse à la paroi vaginale, on voit sa paroi propre en continuité directe avec le squelette musculo-conjonctif de cet organe, revêtu par son épithélium, qui est normal.

Il s'agit donc d'un kyste à revêtement épithélial cylindrique, riche en mucus, ayant tous les caractères des kystes d'origine wolffienne.

OSTÉOSARCOME DU FRONTAL

par

Fénelon (de Toulon)

Les sarcomes des os du crâne, sans présenter un caractère exceptionnel, sont cependant assez peu communément observés. Nous citerons parmi les cas les plus récemment analysés et que nous avons pu retrouver dans la littérature mise à notre disposition, depuis la revue d'ensemble faite en

1920 par Trias Pujol (*Revista espanola de Med. y Cirurgia*, février 1920), les cas de Lannois, Porte et Miranda (*Soc. nat. Sc. médic. de Lyon*, 23 juin 1920), de Lestage (*Archiv. de Médecine navale*, nov.-déc. 1922), d'Hartmann-Keppel (*Société Anatomique*, 27 janvier 1923), de Lortat-Jacob, Legrain et Cottenot (*Société de Dermatologie*, 15 janvier 1925) de Bremer, Coppez et Shup (*Le Cancer*, n° 1, 1927, pp. 11-15). Voci un nouveau cas que nous venons d'observer.

Mme Giord, cinquante-quatre ans, habitant la Corse, est venue nous consulter en juillet 1927 pour une tumeur apparue six mois auparavant sur le milieu du front. Aucun antécédent personnel, pas de traumatisme : hérédité bacillaire. La tumeur semble avoir fait son apparition au mois de janvier 1927, sous forme d'une petite masse dure, grosse comme une bille, siégeant sur la ligne médiane à un travers de doigt au-dessus de la racine du nez : en mai, elle atteignait le volume d'un marron. Actuellement, au moment de l'examen, il s'agit d'une masse volumineuse, ayant 10 centimètres de hauteur sur 9 de large, assez régulièrement arrondie. La tumeur, solidement fixée au plan osseux, est dure dans son ensemble, avec quelques points de consistance fibreuse : en aucun endroit il n'y a de points douloureux. Les téguments recouvrant la masse sont glabres et parcourus par un réseau veineux assez marqué.

Radiographie du crâne.

La malade se plaint de céphalées presque continuelles : elle aurait présenté trois crises épileptiformes il y a quelque temps, mais nous n'avons pu avoir aucune précision sur ces crises. Il n'y a actuellement aucun trouble moteur, sensitif ou sensoriel.

L'état général est bon. L'examen des autres régions ne révèle rien d'anormal : il n'y a en particulier aucune tumeur perceptible sur le reste du système osseux.

La malade a été radiographiée par le docteur Douarre : tumeur à point de départ manifestement osseux : la table interne, très amincie, repoussée en arrière, ne paraît pas rompue; la table externe a disparu sur la plus grande étendue de la surface de la tumeur qui la déborde largement : la tumeur a une opacité légèrement supérieure à celle des parties molles et est parcourue par des flammèches d'ossification, en « jeu d'herbes », comme disent les auteurs anglais.

Les images radiologiques, jointes aux constatations cliniques, suffisent, à notre avis, pour poser avec quelque certitude le diagnostic de sarcome.

Nous avons, au point de vue traitement, demandé l'avis de nos confrères chirurgiens : pas plus que nous, ils n'ont été tentés par cette chirurgie des sarcomes du crâne qui, lorsqu'elle ne donne pas d'insuccès immédiat, ne donne

que d'insignifiantes survies; d'ailleurs, la grande étendue de la tumeur et les signes d'irritation méningée n'étaient pas sans laisser soupçonner une extension centrale du néoplasme.

La malade a été traitée par la radiothérapie profonde (Dr Amalric).

La tumeur a très rapidement regressé et la malade est repartie pour la Corse : nous avons reçu récemment de ses nouvelles, soit six mois après le début du traitement : la masse a disparu à peu près complètement, et la malade se considère comme « guérie ».

Cette régression consécutive au traitement radiothérapique n'est vraisemblablement pas une guérison définitive par la radiothérapie, mais une survie, et il y a des survies de longue durée : le malade de Bremer-Coppen-Sluys vivait encore trois ans après le début du traitement par les rayons X : en tout cas, ces arrêts d'évolution ne sont pas sans intérêt dans ces affections, qui ont quelquefois une véritable évolution aiguë.

ANKYLOSE DE L'ARTICULATION TEMPORO-MAXILLAIRE

par

J.-A. Pires de Lima

Le crâne n° 321 du Musée de l'Institut appartient à un indigène de l'île de Timor, colonie portugaise en Océanie. Il a été offert par l'ancien gouverneur de cette possession, M. le docteur J. de Païva Gomes.

Ce crâne, d'après les informations que j'ai recueillies, était celui d'un individu du sexe masculin, âgé de trente à quarante ans, natif de Vemass, région de Bercoli, territoire militaire de Baucau, à l'extrémité orientale de l'île précitée (1).

L'occipital fait défaut à ce crâne, et la branche droite de la mâchoire n'y existe pas non plus. Sur le bord inférieur de cet os existent des traces indiquant qu'il a été violemment coupé.

Dans les guerres entre les indigènes de Timor, l'ennemi vaincu est décapité au moyen d'une épée. C'est ce qui est arrivé à cet individu, qui a été décapité par une tribu victorieuse pendant la guerre de 1912.

Les têtes décapitées sont placées, par les vainqueurs, sur un petit four improvisé et momifiées à feu lent. Ensuite, les vainqueurs se livrent à des scènes cannibalesques et exécutent des danses, accompagnées de chants guerriers, auxquels ils donnent le nom de *lorissaï*. On remarque encore sur ce crâne des vestiges de l'action du feu.

Mais ce qui nous intéresse davantage pour le moment dans cet exemplaire, c'est l'ankylose de son articulation temporo-maxillaire gauche.

La racine transverse de l'apophyse zygomatique du temporal, ainsi que le condyle du maxillaire inférieur, sont très hypertrophiés, et ces deux pièces osseuses se sont entièrement fusionnées.

Le condyle a 27 millimètres de largeur minimum et l'articulation ankylosée a 35 millimètres de largeur maximum depuis le rebord antérieur du condyle jusqu'à la paroi antérieure du conduit auditif externe.

(1) J.-A. Pires de Lima et Constancio Mascarenhas : « Contribuição para o estudo antropológico de Timor » (*Arquivo de Anatomia e Antropologia*, IX, 1925).

L'apophyse coronoïde, très longue et très étroite, est ansiforme. Sa longueur, depuis le niveau de l'ankylose, est de 27 millimètres, et sa largeur au même niveau est de 12 millimètres.

Il n'y a pas de traces de travail inflammatoire à l'oreille gauche et, à droite, l'apophyse zygomatique du temporal est normale.

Comme on le voit sur la figure, les dents des deux mâchoires sont appuyées les unes contre les autres par leurs bords ou surfaces libres.

Dans ce crâne, on note la platyrrhinie et le prognathisme alvéolaire accen-

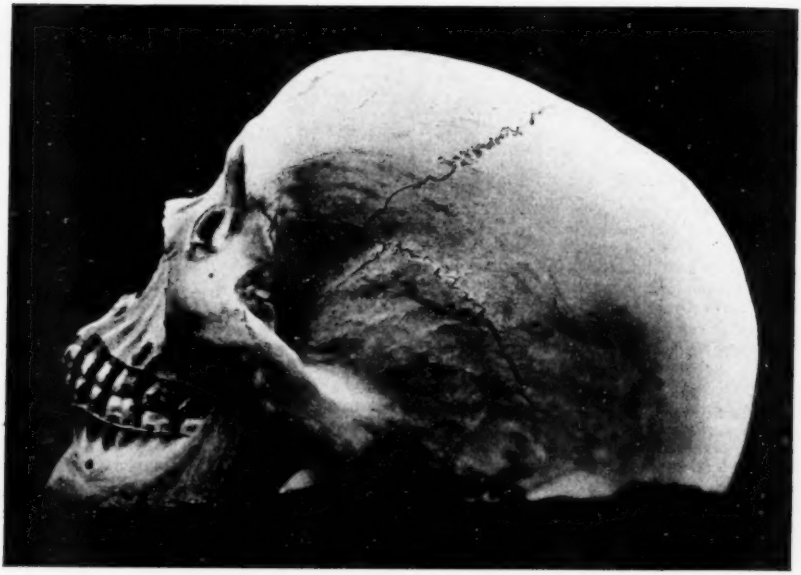

Crâne présentant une ankylose temporo-maxillaire.

tués ; synostose des sutures internasales et de la sagittale au niveau de l'obélion; le nez est concave dans le sens vertical; trou sous-orbitaire double à gauche; les racines des dents provoquent un notable relief sur les parois antérieures ou externes des alvéoles, qui manquent parfois, laissant à découvert les racines dentaires; les os malaires sont très saillants et fortement voûtés; les apophyses marginales des malaires sont très saillantes; les bosses pariétales sont accusées et les trous pariétaux sont doubles; à gauche, on remarque une apophyse de Civinini très longue et aiguë.

Il n'est pas possible de déterminer la cause de cette ankylose, qui était unilatérale. Etait-elle la conséquence d'une arthrite rhumatismale ?

Cette affection a été signalée quelquefois, depuis des époques très

reculées. Renault et Fouquet (1) ont présenté, dans la séance du 23 octobre 1885 de la Société Anatomique, un crâne découvert la même année à Achnêm (Haute-Egypte). Il appartenait à un bourgeois de l'époque ptolémaïque (environ 300 ans av. J.-C.). L'articulation temporo-maxillaire gauche de ce crâne était complètement soudée en divers endroits, avec épaississement. Cornil avança l'opinion qu'il pouvait s'agir d'un rhumatisme chronique partiel.

Sandifort (2) se rapporte aussi à un cas d'ankylose de l'articulation temporo-maxillaire gauche (Tabl. XVI, fig. 1 et 2).

Récemment, Henri Fischer (3), de Bordeaux, a présenté à la *Société Anatomique de Paris* (séance du 3 février 1927) l'observation du crâne d'un individu du sexe masculin, d'environ quarante ans, avec une ankylose très nette, également du côté gauche, comme dans tous les cas antérieurs. Fischer attribue l'ankylose à une suppuration probable de l'oreille qui s'est propagée à la mastoïde et dont le processus inflammatoire aurait déterminé cette forte ankylose.

F. Pinto Coelho (4) a observé un cas encore, dérivé d'une ostéo-arthrite chez une femme de dix-huit ans, qui fut opérée par résection du col de la mâchoire droite.

Le professeur Americo Pires de Lima m'a communiqué l'observation inédite d'un autre cas portugais, dont je vais m'occuper sommairement.

Alexandre J. P..., commerçant, âgé de quarante-six ans, natif de Porto. Sa mère est morte de tuberculose et un de ses frères souffre de la même maladie.

Cet individu a eu une blennorragie à vingt-deux ans, suivie de rhumatisme rebelle. A vingt-neuf ans, nouvelle blennorragie, suivie d'une attaque de rhumatisme plus rebelle et plus violente que la première fois. A trente-quatre ans, troisième blennorragie et troisième attaque de rhumatisme, qui n'a plus jamais disparu complètement. Cette fois, il fut atteint d'une arthrite de l'articulation temporo-maxillaire droite qui, peu à peu, s'est ankylosée complètement. Il a des douleurs articulaires par tout le corps et marche avec difficulté.

La mastication et l'ingestion des aliments solides est complètement impossible, bien qu'on ait limé les bords coupants des incisives. Cet individu envisage avec terreur l'hypothèse d'être forcé de vomir, dans la crainte fondée de mourir asphyxié.

Il a beaucoup maigri et pesait au moment de l'examen clinique 53 kilos, tandis qu'avant sa maladie son poids était de 64 kilos.

(Institut d'Anatomie de la Faculté de Médecine de Porto.)

(1) Renault et Fouquet : « Ankylose d'une articulation temporo-maxillaire chez une momie égyptienne de l'époque ptolémaïque. Rhumatisme chronique partiel » (*Bull. de la Société Anatomique*, 1885).

(2) Sandifort : *Museum Anatomicum Academiæ Lugduno-Batava descriptum ab Eduardo Sandifort*, vol. Sec., Lugduni Batavorum, MDCCXCIII.

(3) Henri Fischer : « A propos d'une ankylose temporo-maxillaire » (*Annales d'Anatomie pathologique*, février 1927).

(4) F. Pinto Coelho : « Um caso de anquilose da temporo-maxilar » (*Lisboa Médica*, avril 1924).

QUELQUES CAS DE VARIATIONS DE L'APPAREIL URINAIRE SUPÉRIEUR

par

Hernani Monteiro, Alvaro Rodrigues et Oscar Ribeiro

Nous allons présenter quatre cas d'anomalies de l'appareil urinaire supérieur, trouvés en des dissections réalisées dans cet Institut d'Anatomie.

I. — *REIN EN FER A CHEVAL*

La pièce représentée sur la figure 1 est un rein en fer à cheval, qui est entré au Musée en août 1927 (cadavre de Vasco M..., de cinquante-trois ans).

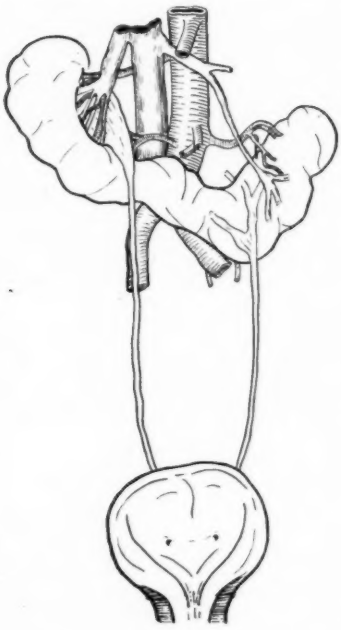

FIG. 1. — *Un type de variations de l'appareil urinaire supérieur.*

Le rein droit, situé presque verticalement, mesure 10 cm. 2 de long, sur 4 cm. 5 de largeur maximum et 2 cm. 7 d'épaisseur maximum. Le rein gauche dirigé obliquement de haut en bas et de gauche à droit, mesure 8 cm. 3 de long, sur 4 cm. 1 de large et 2 cm. 1 d'épaisseur maximum.

Les deux glandes sont réunies, au niveau des pôles inférieurs, par un isthme (oblique de haut en bas et de droite à gauche), lequel mesure 3 cm. 5 de long, sur 3 centimètres de haut et 2 centimètres d'épaisseur. Cet isthme, où ne se jette extérieurement aucune artère, et d'où ne part aucune veine, présente une face postérieure concave, en relation à la portion terminale de l'aorte. Ce vaisseau, qui descendait verticalement le long de la colonne, à partir de l'origine de la mésentérique inférieure, s'incline vers le bas et vers la droite jusqu'à sa bifurcation. La portion terminale, oblique, de l'aorte (depuis la mésentérique inférieure jusqu'à l'origine des iliaques primitives) mesure 4 cm. 8. Sur le bord interne du rein droit se trouve le hile, de 5 cm. 1 de hauteur.

Ce rein reçoit deux artères, toutes deux rameaux de l'aorte.

La première, supérieure, naît 12 millimètres au-dessous de l'origine de la mésentérique supérieure et, obliquant légèrement en bas, se dirige vers l'extrémité supérieure du hile. Cependant, avant d'atteindre le rein, à 43 millimètres de l'aorte, elle se bifurque, et du rameau supérieur de bifurcation part une artère polaire. Les autres rameaux artériels pénètrent dans le sinus du rein.

L'artère rénale inférieure sort de l'aorte 16 millimètres au-dessous de la mésentérique inférieure et, obliquant légèrement en haut, pénètre dans le

rein par l'extrémité inférieure du hile. De cette artère partent quatre fins rameaux collatéraux; l'un d'eux est inférieur et les trois autres supérieurs. L'artère, en pénétrant dans le sinus du rein (à 42 millimètres de son origine), se bifurque.

La distance entre les origines des deux artères rénales est de 51 millimètres.

Les divers rameaux veineux qui sortent du sinus se réunissent en un seul tronc — veine rénale droite — qui se dirige obliquement en haut, jusqu'à ce qu'il se jette dans la veine cave inférieure. Sur son trajet, elle croise la face antérieure de l'artère rénale supérieure.

Dans le sinus se trouvent trois grands calices (supérieur, moyen et inférieur) qui se réunissent pour former le bassinet, auquel fait suite l'uretère. Celui-ci croise la masse glandulaire, se logeant dans une gouttière qui se trouve au niveau de la réunion du pôle inférieur du rein avec l'isthme, et s'ouvre dans la vessie, dans l'angle droit du trigone de Lieutaud.

Le rein gauche reçoit quatre artères, trois issues de l'aorte et la dernière de l'iliaque primitive gauche.

Deux de ces artères sont de calibre plus grand; l'une naît à gauche de l'origine de la mésentérique inférieure, et l'autre 12 millimètres au-dessous et vers la droite de ce même vaisseau. Avant d'atteindre le rein, la première se divise en deux branches qui, à leur tour, se subdivisent et pénètrent dans le rein par son bord supéro-interne et sa face antérieure. La seconde, que l'on voit coupée, formait divers rameaux qui pénètrent dans la face antérieure du rein, près de son pôle inféro-interne.

Les deux artères se dirigent vers la face postérieure de la glande : l'une, rameau de l'aorte, se dirige en bas et légèrement vers le dehors, et pénètre sur cette face, près du bord supéro-interne du rein; l'autre, rameau de l'iliaque primitive gauche, se dirige obliquement en haut et en dehors, et pénètre sur la même face, près du bord inféro-externe de la glande.

Ce rein ne présente pas de hile. Le sinus est représenté par une large excavation sur la face antérieure; de sa moitié gauche partent des rameaux veineux qui se réunissent en un tronc qui se jette dans la veine cave inférieure. Il n'est pas possible de se rendre compte de la distribution des rameaux veineux à droite, vu qu'ils se trouvent coupés.

Dans la moitié gauche de l'excavation susdite, on voit trois calices qui se réunissent également. Au bassinet fait suite l'uretère, qui s'ouvre dans la vessie, à l'angle gauche du trigone.

II. — *URETÈRE BIFIDE A DROITE*

Sur un fœtus de huit mois de gestation (entré au Musée en février 1924), on voit sortir du sinus du rein droit deux uretères : l'un de la partie supérieure, l'autre de la partie inférieure du sinus (fig. 2).

Le premier se porte en bas et vers la gauche, croise l'artère iliaque primitive immédiatement au-dessous de la bifurcation de l'aorte, se courbe vers le bas et vers la droite, côtoie l'iliaque interne, devant laquelle il se place, s'adosse à l'uretère inférieur avec lequel il se fond finalement, à 4 millimètres au-dessus de la vessie.

L'uretère inférieur se dirige en bas, adossé au bord interne du rein, croise le grand psoas, à l'origine de l'artère iliaque externe et ensuite l'artère ombilicale près de son origine. A ce niveau, il se joint, comme nous l'avons dit plus haut, à l'uretère inférieur.

Dans leur trajet, les deux uretères se trouvent éloignés l'un de l'autre, comme l'indique la figure 2 ; elles se font face par leurs concavités, puisque dans l'ensemble l'uretère supérieur décrit une courbe concave en bas et vers la droite, et l'inférieur une courbe de concavité inverse. Les deux uretères ont dans leur partie moyenne un calibre notablement plus fort, et le canal volumineux cons-

tué par la réunion des deux vient s'ouvrir, par un orifice en forme de fente, à l'angle droit du trigone de Lieutaud.

Le trigone se trouve limité par des plis très saillants, desquels le supérieur — bourrelet interurétérique — est courbe, de concavité tournée en haut, et limite avec la face postérieure de la vessie un léger cul-de-sac.

FIG. 2. — *Un type de variations de l'appareil urinaire supérieur.*

Du rein gauche, il ne sort qu'un uretère, qui a la forme d'un fuseau, dont la partie la plus large correspond au point où le canal croise l'artère iliaque primitive du même côté.

III. — *REIN GAUCHE AVEC DEUX SINUS ET DEUX URETÈRES*

Cette pièce, recueillie en mars 1927, appartenait au cadavre de Jacinto de A..., de cinquante-trois ans (fig. 3).

Le rein gauche mesure 11 cm. 5 de long ; 5 cm. 6 de largeur maximum (au niveau de la partie supérieure de la glande) ; 4 cm. 5 de largeur au niveau de la partie moyenne du hile et 2 cm. 4 d'épaisseur.

Ce rein possède deux sinus : l'un, plus grand, de 3 centimètres de haut, et l'autre bien moins étendu, de 8 millimètres de haut, mais très profond. Ils se trouvent séparés l'un de l'autre par un rebord de 6 centimètres d'épaisseur (*).

(*) On voit une disposition semblable représentée dans la figure 3 d'un travail du professeur Benjamin Baptista (18).

L'artère rénale gauche part de l'aorte et se porte vers ce rebord, au niveau duquel elle se bifurque. La branche supérieure de cette division se bifurque aussi immédiatement, et les deux artères ainsi formées (l'une antéro-inférieure, l'autre postéro-supérieure), pénètrent dans le petit sinus supérieur, un uretère se trouvant entre elles.

La branche inférieure de l'artère rénale se bifurque également, donnant un rameau antérieur et un autre postérieur, qui se divisent et se subdivisent avant de pénétrer dans le parenchyme glandulaire. Entre le plan artériel antérieur et le postérieur se trouve un bassinet qui est suivi de l'uretère inférieur.

Ce bassinet, ampullaire et extra-rénal, implanté dans la partie inférieure du sinus, est constitué par la réunion de quatre grands calices (trois antérieurs et un postérieur).

L'uretère qui continue ce bassinet est de plus fort calibre que l'uretère qui sort du sinus supérieur, à l'origine duquel on ne remarque pas de bassinet.

L'uretère supérieur, qui mesure 35 centimètres de long, descend appuyé au côté interne de l'uretère inférieur, qui mesure 29 centimètres. A 6 centimètres de la vessie, le premier commence à s'enrouler autour de l'autre, en décrivant une hélice.

Les uretères s'ouvrent dans la vessie par des orifices distincts, éloignés l'un de l'autre de 1 mm. 5. L'uretère supérieur s'ouvre dans l'orifice supéro-interne et l'uretère inférieur dans l'orifice inféro-externe.

Il est curieux de signaler que, dans cette vessie, on ne remarque pas le trigone de Lieutaud, puisque les reliefs qui le limitent normalement n'existent pas. Il n'y a donc pas de bourrelet interurétérique, et on voit que les deux orifices précités se trouvent à un niveau très différent (au-dessus et en dehors) du méat uretéral droit.

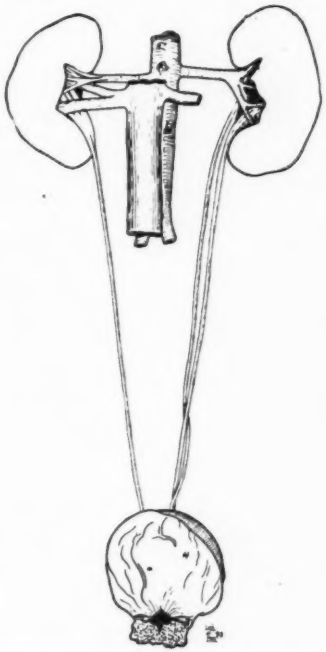

FIG. 3. — *Un type de variations de l'appareil urinaire supérieur.*

IV. — *REIN GAUCHE AVEC URETÈRE BIFIDE ET UNE ARTÈRE EXTRA-HILAIRE POLAIRE SUPÉRIEURE*

En juin 1927 a été extraite du cadavre d'un individu du sexe masculin la pièce qui se trouve représentée figure 4.

Le rein gauche (12 cm. 2 de long ; 7 cm. 2 de large au niveau de la partie supérieure ; 6 centimètres au niveau du hile ; et 3 cm. 8 d'épaisseur maximum) n'a qu'un sinus, mais il en sort deux uretères : l'un de l'extrémité supérieure et l'autre de l'inférieure.

Le bassinet d'où part l'uretère supérieur est peu développé, contrairement à ce qui arrive avec le bassinet correspondant à l'uretère inférieur.

A 10 centimètres de la paroi vésicale, les deux uretères se rejoignent, et le canal unique résultant de cette fusion vient s'ouvrir par un seul orifice, en forme de fente, à l'angle gauche du trigone de Lieutaud.

Dans leur partie libre, l'uretère supérieur mesure 19 centimètres et l'inférieur 16 centimètres.

Au pôle supérieur du rein, on voit, coupée, une artère extra-hilaire.

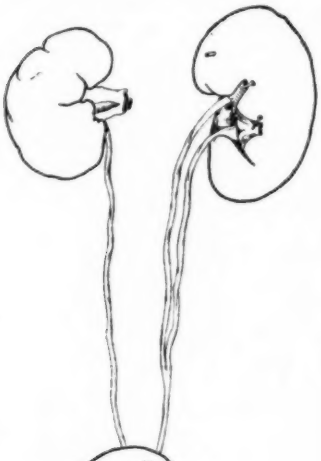

FIG. 4. — *Un type de variations de l'appareil urinaire supérieur.*

Nous allons maintenant énumérer les travaux portugais sur les anomalies de l'appareil urinaire supérieur, auxquels nous ajouterons les travaux brésiliens dont nous avons connaissance.

Déjà le professeur Pires de Lima (10) a rapporté que la plus ancienne notice relative à des cas portugais d'anomalies des reins et des uretères lui avait été fournie par les catalogues de 1860 et 1865 du Musée de l'Ecole médico-chirurgicale de Porto (1 et 2) ; un exemplaire d'absence congénitale des rein et uretères gauches, deux cas de rein en fer à cheval et un rein avec deux uretères. En 1909 (3), les trois dernières pièces existaient encore, mais il n'en reste aujourd'hui que deux que le professeur Pires de Lima (10) a eu l'occasion d'étudier.

En 1899, le professeur Sousa Junior (4), dans l'autopsie d'un Espagnol, a trouvé un rein en fer à cheval ectopique, de concavité supérieure et avec des vestiges de lobulation.

En 1908, le docteur Arruda Furtado (5) a décrit un exemple d'absence congénitale du rein droit chez un homme adulte.

Le docteur Miguel Magalhães (6) a étudié un cas de duplicité de l'ure-

(1) LUIZ PEREIRA DA FONSECA : *Catalogo do Gabinete de Anatomia da Escola medico-cirurgica do Porto*, Porto, 1860.

(2) *Catalogo dos Gabinetes da Escola medico-cirurgica do Porto*, Porto, 1865.

(3) MAIA MENDES : « Catalogo do Museu de Anatomia pathologica da Escola medico-cirurgica do Porto » (*Annuario da Escola medico-cirurgica do Porto*, III, 1908-1909).

(4) SOUSA JUNIOR : « Uma autopsia ; diagnostico retrospectivo de peste. Rins em ferradura e volumoso kisto seroso do rim » (*Gazeta Medica do Porto*, IV, 1900-1901).

(5) ARRUDA FURTADO : « Sur un cas d'absence congénitale de l'un des reins chez l'homme » (*Bull. de la Soc. portugaise des Sciences naturelles*, II, Lisbonne, 1908).

(6) MIGUEL DE MAGALHAES : « Anomalias do aparelho urinario » (*Anais Sc. da Faculdade de Medicina do Pôrto*, I, 1913-1914).

tère, exemplaire que le professeur Pires de Lima a décrit ensuite avec plus de développement.

En 1914, le docteur Natal Garcia, de Lisbonne (7), a présenté une thèse sur les anomalies de l'appareil urinaire supérieur et l'année suivante le docteur Henrique Parreira (8) a publié quatre observations de reins en fer à cheval.

La même année, les docteurs Marquès dos Santos et Alberto Pessoa (9) ont enregistré un rein en fer à cheval et deux cas d'anomalies des artères rénales.

Puis, le professeur Pires de Lima (10) a décrit de nombreux cas, à savoir :

a) Reins en fer à cheval avec isthme très court ;

b) Reins en fer à cheval avec isthme long et artères rénales surnuméraires ;

c) Reins en fer à cheval chez un enfant. Artères multiples. Bassinets implantés sur la face antérieure de la pièce ;

d) Reins en galette chez un homme adulte (*) ;

(7) Natal Garcia : *Sobre casos de anomalias do aparelho urinario superior*, thèse de Lisbonne, 1914.

(8) Henrique Parreira : « Anomalies rénales. Quatre cas de rein en fer à cheval » (*Bull. de la Soc. portugaise des Sciences naturelles*, VII, fasc. I, Lisbonne, 1915).

(9) Marquès dos Santos et Alberto Pessoa : « *Catálogo do Museu de Anatomia patológica da Universidade de Coimbra*, Coimbra, 1915.

(10) J.-A. Pires de Lima : « Contribuição portuguesa para o estudo das Anomalias renais et uretais » (*Anais Sc. da Faculdade de Medicina do Porto*, III, n° 4).

(*) Récemment, Abdallah Louca, Erik Hansen et Jarko Milavanovitch (voir *Annales d'Anatomie pathol. et d'Anatomie normale méd.-chir.*, t. IV, n° 7, juillet 1927, p. 823) ont décrit un cas d'ectopie rénale intrapelvienne et ont cité ensuite plusieurs cas qu'ils ont pu relever dans la littérature anatomique.

Or, nous devons relater que le rein en galette mentionné dans le travail du professeur Pires de Lima se trouvait situé en avant du promontoire et en partie descendait déjà vers l'excavation pelvienne.

Cette rare anomalie des glandes rénales peut présenter un grand intérêt chirurgical.

Comme l'un de nous l'a déjà signalé (Hernani Monteiro : « A importancia das anomalias anatomicas em Cirurgia », dans les *Annaes da Faculdade de Medicina do Rio-de-Janeiro*, VII, 1923), Zuckerkandl raconte que, chez une femme atteinte de tuberculose rénale gauche, on ne trouva pas, dans l'intervention, le rein de ce côté à sa place habituelle, mais une exploration plus complète montra, au delà du sacrum, un corps dur qui était un rein en galette, dont on a pu réséquer la moitié tuberculeuse.

Toujours au sujet de l'importance clinique que peuvent présenter les reins intrapelviens, on a rappelé dans ledit travail d'autres cas de cette variété d'ectopie des glandes rénales.

Hodwen (voir *Journal of Anatomy and Physiology*, vol. XXX, 1887), à propos du cas qu'il décrit (rein situé dans l'excavation), dit que la glande dans cette position peut simuler une tumeur pelvienne et rendre difficile le diagnostic d'une lésion rénale. « Because the pain which accompanies many of the pathological changes in the kidney is transferred from the lumbar region to that of the pelvis. » Il ajoute que, chez la femme, elle peut simuler ou compliquer le diagnostic d'une affection du bassin et, dans le cas de grossesse, gêner le travail de l'accouchement.

Bland-Sutton (*Selected lectures and essays*, London, p. 191) rapporte aussi avoir vu deux cas de rein situé dans l'excavation : le premier dans l'autopsie du cadavre d'un homme, le second chez une femme, pour qui, avant l'opération, on avait établi le diagnostic de distension de la trompe de Fallope. Et il commente : « A pelvic kidney may become hydronephrotic, and it has happened that a gynecologist, unaware of this anomaly, removed such un organ under the impression that it was an ovarian cyst. »

e) Uretère gauche bifide. Artère extra-hilaire droite ;

f) Rein gauche, avec deux bassinets et deux uretères qui s'ouvrent tous deux dans une cavité ampullaire ;

g) Uretère et artère rénale doubles ;

h) Rein droit avec uretère double. Rein gauche avec uretère bifide ;

i) Uretères doubles bilatéraux ;

j) Diverses observations de multiplicité des artères rénales.

En 1919, dans sa thèse, Mlle Adélaïde Coelho (11) a étudié un cas d'ectopie congénitale du rein droit, organe qui a été extirpé par une intervention chirurgicale (*).

Ensuite, l'un de nous (12 et 13) a décrit deux cas fort rares de symphyse rénale unilatérale (selon la classification de Papin), dans lesquels la pièce résultant de la fusion des deux glandes se trouvait située à droite de la colonne (**).

Dans sa thèse présentée en 1920 à la Faculté de médecine de Porto, le docteur Antero de Seabra (14) a étudié un exemple de rein en fer à cheval et un autre de symphyse rénale unilatérale, dans lequel le rein ectopique était aussi le gauche.

Le professeur Pires de Lima (15) a présenté à l'Association des Anatomistes, en 1924, un cas vraiment curieux d'agénésie complète des deux reins chez un fœtus à terme pseudo-hermaphrodite.

Finalement, le professeur Parreira a présenté au premier Congrès espagnol et portugais d'urologie (Lisbonne, 1925) (16) des cas d'un seul rein, de rein en fer à cheval et de duplicité d'uretère.

Dans cet exposé, nous n'inclurons pas les variations vasculaires de glandes rénales normales, dont il y a déjà des cas nombreux enregistrés en Portugal.

(11) Adélaïde Coelho : *Um caso de ectopia renal*, thèse de Porto, 1919.

(12) Hernani Monteiro : « Description d'un cas d'anomalie rénale rare » (*Bull. de la Soc. portugaise des Sciences naturelles*, VIII).

(13) Ibid. : « Un nouveau cas de symphyse rénale (*Idem*, IX, 1922).

(14) Antero de Seabra : *Dois novos casos de Sinfise renal*, thèse de Porto, 1920.

(15) J.-A. Pires de Lima : « Hermaphrodisme apparent féminin. Agénésie complète des deux reins » (*Comptes rendus de l'Association des Anatomistes*, 1924).

(16) Primeiro Congresso Hispano-Português de Urologia, Lisboa, 2 et 4 juillet 1925.

(*) Ce cas d'ectopie congénitale du rein droit — variété iliaque — a été observé chez une femme de trente-six ans. Le diagnostic de tumeur du mésentère ayant été établi, la malade fut opérée, et ce n'est qu'après la laparotomie que l'on reconnut qu'il s'agissait d'un rein dystopique.

(**) Tous les auteurs sont d'accord au sujet de la rareté des reins concrescents longitudinaux ; cependant ils divergent quant à leur fréquence. Pour M'Murrich (*Journal of Anatomy and Physiol.*, 1898), ils seraient plus fréquents à gauche ; pour Gérard (*Journal de l'Anatomie et de la Physiol.*, 1905), à droite, et pour Papin (*Encyclopédie française d'Urologie*, Paris, 1914), l'anomalie serait aussi fréquente d'un côté que de l'autre.

Tant dans les deux cas de l'un de nous que dans celui décrit par le docteur Antero de Seabra, c'était le rein gauche qui était ectopique.

Pour montrer la rareté de l'anomalie, M'Murrich raconte que Morris a rencontré un seul cas sur 14.318 autopsies, et Waldeyer, dans une lettre qu'il nous a écrite à propos du premier cas que l'un de nous avait publié, dit que, sur plus de 12.000 autopsies faites pendant cinquante ans, il avait vu plusieurs fois des reins en fer à cheval, mais jamais de cas semblables à celui que l'un de nous a décrit.

Pour ce qui est des travaux brésiliens sur les anomalies des reins et des uretères, nous dirons que le professeur Benjamin Baptista (17), dans l'examen de tous les cadavres utilisés, pendant cinq années, pour les exercices pratiques de la chaire d'anatomie de la Faculté de Rio-de-Janeiro, a pu observer : 35 cas de rein unique (22 fois à droite et 13 à gauche) ; 80 cas de reins lobulés ; 20 de reins en fer à cheval à concavité supérieure, 2 de rein en fer à cheval à concavité inférieure et 2 cas de reins concrescents situés à droite de la colonne vertébrale chez des individus de race nègre. Le même auteur cite encore deux cas de reins en fer à cheval observés par Gaspar Viana et Roquette Pinto.

Dans un autre travail, le professeur Benjamin Baptista (18), ayant étudié systématiquement 250 cadavres, relate qu'il a rencontré : 35 cas de bifidité de l'uretère, 2 cas de duplicité unilatérale et 1 cas de duplicité unilatérale, dans lequel un des uretères s'ouvrait dans la vessie et l'autre dans le rectum.

Dans un troisième mémoire (19), l'anatomiste cité dit que, sur 1800 cadavres, il a observé 36 cas d'absence d'un rein, pour la plupart chez des individus de race noire. Cette statistique comprend les cas mentionnés dans un de ses travaux antérieurs (17).

En 1914, le docteur Bastos de Avila (20), dans sa thèse, a étudié deux cas de reins en fer à cheval, et mentionne que les professeurs Miguel Couto et Fajardo, en 1897, et Jorge Franco, en 1898, avaient déjà présenté à l'Académie de médecine de Rio-de-Janeiro des pièces semblables.

Enregistrons encore les travaux d'A. Bittencourt (21), qui décrit dans sa thèse un cas d'ectopie rénale, et de Bernardo Alves et Antonio de Azevedo (1922).

(Travail de l'Institut d'Anatomie
de la Faculté de médecine de Porto (Portugal)
Directeur : Prof. J.-A. Pires de Lima.

ENDOMÉTRIOME DE L'OMBILIC

par

Fritz Busser, Van der Horst et Drouhard

Nous avons l'honneur de présenter à la Société un cas d'endométriome de l'ombilic observé à l'hôpital Saint-Joseph, dans le service de notre maître, le docteur Villandre. La malade, âgée de trente ans, présentait au niveau du quadrant inférieur de l'ombilic une petite tumeur de la taille d'un grain de blé, portant en son centre un orifice fistuleux en cul-de-poule de quelques millimètres de profondeur. Cette tumeur a toujours

(17) Benjamin Baptista : « Contribuição ao estudo das anomalias renaes » (*Memoria apresentada ao 4º Congresso medico latino-americano*, Rio-de-Janeiro, 1917).

(18) Ibid. : « Contribuição ao estudo das anomalias dos ureteres » (*Annaes da Faculdade de medicina do Rio-de-Janeiro*, 1917).

(19) Ibid. : « Contribuição ao estudo do rim unico » (*Idem*, 1919).

(20) J. Bastos de Avila : *Contribuição ao estudo das symphyses renaes*, thèse de Rio-de-Janeiro, 1914.

(21) Annibal Bittencourt : *Um caso raro de anomalia renal*, thèse de Rio-de-Janeiro, 1917.

existé et n'a jamais provoqué de douleurs spontanées. Mais, depuis deux ans elle augmente de volume au moment de la période menstruelle, devient sensible à la pression et laisse filtrer du sang. Les règles sont régulières, durent cinq jours et s'accompagnent de douleurs hypogastriques assez violentes. L'interrogatoire ne révèle rien de plus. Le toucher vaginal ne fait rien découvrir d'anormal.

Le docteur Villandre opère cette femme le 29 décembre 1927 et, par une incision elliptique, résèque en masse tout l'ombilic.

L'examen macroscopique de la pièce n'ajoute pas grand'chose à l'examen clinique. La consistance est ferme. La tranche de section a un aspect homogène, une coloration d'un blanc grisâtre. La limite en profondeur paraît nette.

A l'examen microscopique, l'épithélium malpighien du tégument cutané est légèrement épaissi, avec des papilles dermiques irrégulières. Dans le tissu fibreux dense, sous-jacent à la peau, on trouve des tubes glandulaires de tailles variables, coupés sous des incidences diverses. En beaucoup d'endroits, ces tubes sont ramifiés, en d'autres ils paraissent sinueux et contournés. Enfin les dilatations kystiques ne sont pas rares. L'épithélium qui tapisse ces tubes est constitué par de hautes cellules cylindriques, dont quelques-unes sont ciliées, et qui possèdent un noyau généralement basal, un protoplasme peu coloré par l'érythrosine. Dans la lumière de ces tubes apparaît un produit de sécrétion qui, par endroits, se colore par le muci-carmin. Au niveau des petits kystes, l'épithélium paraît cubique, cependant que la cavité contient quelques cellules desquamées et des débris amorphes. Toutes ces cavités épithéliales sont engainées par un manchon de tissu conjonctif lâche, formé de cellules à noyau arrondi ou ovalaire, à protoplasme peu abondant et mal limité. Plus ou moins épais, ce manchon est absolument constant, même autour des plus grands kystes. L'ensemble rappelle absolument la structure des tubes glandulaires et du chorion de l'utérus. Les formations épithéliales de la tumeur sont ramassées en petits amas disséminés, nettement séparés les uns des autres par un tissu fibreux riche en faisceaux collagènes, en général perpendiculaires à la peau qu'ils semblent rétracter vers la profondeur. Il s'agit vraisemblablement de la cicatrice ombilicale. Enfin, en un point de la tumeur, on trouve quelques fibres musculaires lisses éparpillées, sans systématisation particulière par rapport aux tubes épithéliaux.

Tels sont les caractères de la tumeur que nous vous présentons et qui nous paraît justifier le diagnostic d'endométriome.

La pathogénie de ces tumeurs a été longtemps discutée, les uns tenant pour l'origine embryonnaire : mullérienne, wolffienne ou simplement cœlomique ; les autres pour l'origine utérine, soit par invasion épithéliale, soit par reflux menstruel transtubaire et implantation d'endomètre, soit enfin par métastase lymphatique. Toutes ces théories sont défendables en ce qui concerne les endométriomes génitaux ou paragénitaux. Mais du moment où furent mieux connus les endométriomes lointains, ceux de l'ombilic d'abord, puis ceux de la région inguinale, il fallut bien reconnaître qu'aucune de ces explications n'était soutenable et chercher une autre solution. En fait, il semble bien que l'origine séreuse, péritonéale, soit la seule logique. Déjà en 1908, Ivanoff, de Pétrograd, l'avait signalée. Elle se base sur divers arguments. Tout d'abord, comme le

mentionne Oberling dans un travail récent (1), « tous les endométriomes extra-utérins se développent en des régions où le péritoine peut être en cause ». D'autre part, on connaît la plasticité particulière des cellules péritonéales, mise en évidence soit par des travaux expérimentaux comme ceux de Ranvier, soit par certaines observations de prolifération et de transformation de la cellule péritonéale au cours de la grossesse. Enfin, Deroque (2), dans une thèse récente, a rappelé les observations d'Ivanoff, de Renisch, d'Amann, de Heine, qui ont pu suivre la transition de l'endothélium péritonéal en épithélium cubique proliférant en profondeur avec l'aspect typique de l'endométriome.

Cette anomalie a été attribuée par Meyer à l'inflammation, mais ce facteur fait défaut dans la plupart des cas. Par contre, les symptômes cliniques permettent d'invoquer dans la majorité des observations un trouble de la fonction endocrine de l'ovaire. En outre de l'influence trophique bien connue de toute sécrétion interne, il existe une observation de Schickelé tout à fait probante, celle d'un endométriome de la cloison recto-vaginale guéri par la castration bilatérale. Comme le dit très justement Oberling, un tel fait constitue un argument de premier ordre à l'appui de la théorie endocrinienne. De plus les endométriomes s'observent généralement en période d'activité génitale, entre trente et cinquante ans, et coïncident généralement avec divers troubles génitaux : aménorrhée, dysménorrhée, stérilité. Enfin, les endométriomes, qu'ils soient situés près des organes génitaux ou à distance, comme ceux de l'ombilic, prennent tous part aux phénomènes cataméniaux et gravidiques, fait démontré cliniquement et anatomiquement. Tout cet ensemble confirme encore l'influence hormonique dans la genèse de ces tumeurs.

On voit que, si les endométriomes ombilicaux ne sont pas fréquents, — Lauche (3), dans un travail d'ensemble paru en 1923, en a réuni vingt-quatre cas, — leur connaissance est riche en conclusions étiologiques et pathogéniques. C'est grâce à eux que l'origine si complexe de ces tumeurs commence à s'éclairer. Notre observation constitue un nouveau cas en faveur de l'origine péritonéale soutenue dans les publications récentes.

(1) Oberling : « Les endométriomes » (*Annales d'Anatomie pathologique*, 1924, t. I, p. 541).
Oberling et Hickel : « Le problème de l'endométriome » (*Bull. Assoc. fr. pour l'ét. du Cancer*, 20e année, t. XVI, n° VIII, nov. 1927).
(2) Deroque : *Endométriomes vaginaux et paravaginaux*, thèse de Paris, 1926.
(3) Lauche : « Die extragenitalen heterotopen Epithelwucherungen vom Bau des Uterusschleimhaut » (*Virchow's Arch.*, V, 243, 1923, p. 298).

Le Secrétaire général :
Roger Leroux.

Les Secrétaires de Séances :
Pierre Gérard-Marchant, René Huguenin.

Le Gérant : F. Amirault. NIORT. — IMP. TH. MARTIN.